


Táňa Bulíková

EKG pro záchranáře *nekardiology*



O autorce

MUDr. Táňa Bulíková, PhD.

Promovala na Lékařské fakultě Univerzity Komenského v Bratislavě v roce 1989. Anestezioložka a specialista urgentní medicíny, od roku 2000 pracuje na plný úvazek v záchranné službě, v současnosti působí jako primářka RLP Senec Life Star Emergency, spol. s r.o. Věnuje se pedagogické činnosti, od roku 2007 působí jako externí pedagog Slovenské zdravotnické univerzity v Bratislavě. Je autorkou známé monografie *Od symptomu k diagnóze v záchranné službě. Kazuistiky* (2010), je autorkou první slovenské učebnice *Medicína katastrof* (2011), spoluautorkou učebnice *Přednemocniční urgentní medicína* a mnoha dalších publikací z oblasti přednemocniční péče. Působí jako rozhodčí Rallye Rejvíz a odborný garant mezinárodní odborné konference a soutěže záchrannářských posádek Lešť.

V květnu 2014 získala cenu za výjimečný přínos pro záchrannářství – Zlatý záchrannářský kříž SR. Od roku 2014 je prezidentkou Slovenské společnosti urgentní medicíny a medicíny katastrof.



Táňa Bulíková

EKG pro záchranáře *nekardiology*

Upozornění pro čtenáře a uživatele této knihy

Všechna práva vyhrazena. Žádná část této tištěné či elektronické knihy nesmí být reprodukována a šířena v papírové, elektronické či jiné podobě bez předchozího písemného souhlasu nakladatele. Neoprávněné užití této knihy bude **trestně stíháno**.

MUDr. Táňa Bulíková, PhD.

EKG PRO ZÁCHRANÁŘE NEKARDIOLOGY

Recenze:

Prof. MUDr. Viliam Bada, CSc.

MUDr. Jana Šeblová, Ph.D.

Vydání odborné knihy schválila Vědecká redakce nakladatelství Grada Publishing, a.s.

© Grada Publishing, a.s., 2015

Cover Design © Grada Publishing, a.s., 2015

Obrázek na obálce Mgr.art Slávka Bulíková

Vydala Grada Publishing, a.s.

U Průhonu 22, Praha 7

jako svou 5826. publikaci

Překlad Ludmila Míčová

Odpovědná redaktorka Mgr. Helena Vorlová

Sazba a zlom Jana Řeháková, DiS.

Obrázky 2 a 12 a obrázky v kapitolách 2.2, 7.2 a 9.1 podle podkladů autorky překreslila Miloslava Krédlová.

Obrázek 7 © MUDr. Táňa Bulíková, PhD.

Počet stran 96

1. vydání, Praha 2015

Vytiskly Tiskárny Havlíčkův Brod, a.s.

Názvy produktů, firem apod. použité v této knize mohou být ochrannými známkami nebo registrovanými ochrannými známkami příslušných vlastníků, což není zvláštním způsobem vyznačeno.

Postupy a příklady v knize, rovněž tak informace o lécích, jejich formách, dávkování a aplikaci jsou sestaveny s nejlepším vědomím autorů. Z jejich praktického uplatnění ale nevyplývají pro autory ani pro nakladatelství žádné právní důsledky.

ISBN 978-80-247-9055-8 (pro formát PDF)

ISBN 978-80-247-9056-5 (pro formát ePUB)

ISBN 978-80-247-5307-2

Obsah

Seznam zkratek	9
Seznam obrázků	12
Předmluva	14
1 Základy EKG	16
1.1 Základní terminologie a význam EKG	16
1.2 Převodní systém srdce	17
1.3 EKG svody.....	19
1.3.1 Končetinové svody podle Einthovena (standardní bipolární svody I, II, III)	19
1.3.2 Končetinové svody podle Goldbergera (aVR, aVL, aVF)	19
1.3.3 Hrudní svody podle Wilsona (V_1 - V_6)	20
2 Popis EKG	21
2.1 Výklad EKG	21
2.2 Záznam EKG	23
2.3 Hodnocení EKG podle „Raftingu“	24
2.4 Postup při čtení EKG	29
3 Raménkové blokády	32
3.1 Všeobecný úvod	32
3.2 Kompletní blokáda levého Tawarova raménka (BLTR).....	32
3.3 Kompletní blokáda pravého Tawarova raménka (BPTR)	34
4 Atrioventrikulární blokády	36
4.1 Všeobecný úvod	36
4.2 AV blokáda I. stupně	36
4.3 AV blokáda II. stupně	36
4.4 AV blokáda III. stupně	37

5	Supraventrikulární rytmy – s úzkými komplexy	38
5.1	Sinusový rytmus	38
5.2	Síňová tachykardie	39
5.3	Flutter síní	39
5.4	Fibrilace síní	40
5.4.1	Klinický význam fibrilace síní	41
5.5	Junkční (nodální) tachykardie	42
6	Komorové rytmy – se širokými komplexy	43
6.1	Komorové extrasystoly	44
6.2	Komorová tachykardie (KT)	44
6.3	Fibrilace komor (KF)	45
7	Extrasystoly – předčasné stahy	47
7.1	Supraventrikulární extrasystoly	47
7.2	Komorové předčasné stahy	47
7.3	Klinický význam	48
8	Co by měl záchranář vědět o poruchách srdečního rytmu	49
9	Ischemie myokardu a infarkt myokardu	53
9.1	Infarkt myokardu s elevacemi ST úseku (STEMI)	53
9.2	Non-STEMI	57
10	Diferenciální diagnostika EKG změn	58
11	Rušení EKG a artefakty	59
12	Shrnutí	62
13	Kazuistiky	63
	Správné řešení úkolů	72
	Příloha	73
	Literatura	75
	Rejstřík	77

Souhrn 81

Summary 83

Seznam zkratek

AA	alergická anamnéza
AED	automatický externí defibrilátor
AHA	American Heart Association
AIM	akutní infarkt myokardu
AKS	akutní koronární syndrom
AP	angina pectoris
ASA	kyselina acetylsalicylová
AV blokáda	atrioventrikulární (síňokomorová) blokáda
AV uzel	atrioventrikulární uzel (síňokomorový)
BEA	bezpulzová elektrická aktivita srdce
BB	betablokátory
BLTR	blokáda levého Tawarova raménka
BPTR	blokáda pravého Tawarova raménka
Ca	kalcium (vápník)
CMP	cévní mozková příhoda
CNS	centrální nervový systém
CPO	centrální příjmové oddělení
CV	cerebrovaskulární
CT	Computed Tomography (počítačová tomografie)
dg	diagnóza
DM	diabetes mellitus
DK	dolní končetiny
EF	ejekční frakce
EKG	elektrokardiogram
EMD	elektromechanická disociace
EVAR	Endovascular Aortic Repair
EVL	elektrovaskulární léčba
ERC	European Resuscitation Council (Evropská resuscitační rada)
FS	fibrilace síní
FR	fyziologický roztok
GCS	Glasgow Coma Scale (Glasgowská stupnice bezvědomí)
GIT	gastrointestinální trakt
Glc	glukóza
GM	grand mal
Hgb	hemoglobin (červené krevní barvivo)

ICD	implantovatelný kardioverter-defibrilátor
IEČ	izoelektrická čára
ICHS	ischemická choroba srdce
i.m.	intramuskulárně (nitrosvalově)
i.v.	intra venam (nitrožilně)
INZ	inzulín
JIP	jednotka intenzivní péče
KES	komorová extrasystola
KI	kontraindikace
KJ	koronární jednotka
KPCR	kardiopulmo-cerebrální resuscitace
KPR	kardiopulmonální resuscitace
KZOS	krajské zdravotnické operační středisko
KT	komorová tachykardie
KF	komorová fibrilace
KV	kardiovaskulární
K	kalium (draslík)
LA	léková anamnéza
LSPP	lékařská služba první pomoci
LK	levá komora
MOS	minutový objem srdce
mm	milimetr
mm Hg	milimetr rtuťového sloupce
Mg	magnézium (hořčík)
MgSO ₄	magnézium sulfuricum
mV	milivolt
Na	natrium (sodík)
NCMP	náhlá cévní mozková příhoda
NSTAKS	non-STAKS, akutní koronární syndrom bez elevace ST úseku
NsP	nemocnice s poliklinikou
NTG	nitroglycerin
NÚSCH	Národní ústav srdečně cévních chorob
OA	osobní anamnéza
OAIM	oddělení anesteziologie a intenzivní medicíny
OP	operace
PAD	perorální antidiabetika
PKI	perkutánní koronární intervence
PP	první pomoc

PSVT	paroxysmální supraventrikulární tachykardie
PTCA	perkutánní transluminální koronární angioplastika
PNO	pneumotorax
RA	rodinná anamnéza
RLP	rychlá lékařská pomoc
RZP	rychlá zdravotnická pomoc
s	sekunda
SA uzel	sinoatriální uzel
SAK	subarachnoidální krvácení
SKV	synchronizovaná kardioverze
SV	srdeční výdej
SVT	supraventrikulární tachykardie
susp.	suspektní
SPA	subakutní postiktální agresivita
SpO ₂	saturace periferní krve kyslíkem
STEMI	infarkt myokardu s elevacemi ST segmentu
non-STEMI	infarkt myokardu bez elevací ST segmentu na EKG
SR	sinusový rytmus
TTE	transthorakální echokardiografie
TEE	transezofageální echokardiografie
TEVAR	Thoracic Endovascular Aortic Repair
tbl	tableta
TCA	triciklická antidepresiva
TdP	torsade de pointes
TIA	transitory ischaemic attack (přechodná mozková ischemie)
TK	tlak krve
TL	trombolýza
TT	tělesná teplota
TKS	transkutánní kardiostimulace
UM	urgentní medicína
VAS	vertebrogení algický syndrom
VT	ventrikulární tachykardie
WPW syndrom	Wolfův-Parkinsonův-Whiteův syndrom
ZZ	zdravotnický záchranář
ZZS	záchranná zdravotnická služba
ZS	záchranná služba

Seznam obrázků

- Obr. 1** Převodní systém srdce
- Obr. 2** Umístění končetinových a hrudních svodů
- Obr. 3** Základní EKG křivka
- Obr. 4** U vlna jako nekonstantní součást EKG
- Obr. 5** Znáznornění jednotlivých vln, kmitů, úseků a intervalů na záznamu EKG
- Obr. 6** Zápis EKG na milimetrový papír (1 mm = 0,04 s, 5 mm = 0,20 s, 25 mm = 1,00 s, 50 mm = 2,00 s)
- Obr. 7** Rafting – metoda pro rychlou interpretaci EKG podle T. Bulíkové
- Obr. 8** EKG – sinusový rytmus
- Obr. 9** Porovnání blokády pravého a levého Tawarova raménka na EKG
- Obr. 10** Blokáda levého Tawarova raménka – „M“ ve svodu aVL, V₅, V₆
- Obr. 11** Blokáda pravého Tawarova raménka
- Obr. 12** Vznik vzruchu v SA uzlu, síní, v oblasti AV uzlu a šíření na komory – supraventrikulární rytmy
- Obr. 13** Sinusový rytmus s přechodem do paroxyzmu SVT
- Obr. 14** Flutter síní
- Obr. 15** Fibrilace síní
- Obr. 16** Junkční (nodální) tachykardie
- Obr. 17** Vznik vzruchu v ložisku v komorách a šíření vzruchu komorami – komorový rytmus
- Obr. 18** Komorové arytmie
- Obr. 19** Polymorfní komorová tachykardie – torsade de pointes
- Obr. 20** Komorová tachykardie s přechodem do komorové fibrilace
- Obr. 21** Komorová fibrilace a defibrilační výboj
- Obr. 22** Fenomén R na T
- Obr. 23** Sinusová tachykardie
- Obr. 24** Sinusová bradykardie
- Obr. 25** Změny segmentu ST
- Obr. 26** Posloupnost změn na EKG při infarktu
- Obr. 27** Následnost změn během vývoje IM
- Obr. 28** STEMI
- Obr. 29** STEMI
- Obr. 30** STEMI
- Obr. 31** Non-STEMI

Obr. 32 *Vysoko uložené hrudní svody – vlevo, vpravo – správně uložené svody*

Obr. 33 *Rušení EKG křivky „brněním“*

Obr. 34 *Rušení EKG křivky – svalový třes, tremor*

Obr. 35 *Uvolněná elektroda ve svodu V_1*

Obr. 36 *EKG ke kazuistice 1*

Obr. 37 *EKG ke kazuistice 2*

Obr. 38 *EKG ke kazuistice 2*

Obr. 39 *EKG ke kazuistice 3*

Obr. 40 *EKG ke kazuistice 3*

Obr. 41 *EKG ke kazuistice 4*

Obr. 42 *EKG ke kazuistice 5*

Obr. 43 *EKG ke kazuistice 6*

Obr. 44 *EKG ke kazuistice 7*

Obr. 45 *EKG ke kazuistice 8*

Obr. 46 *EKG ke kazuistice 9*

Obr. 47 *EKG ke kazuistice 10*

Poznámka

Prosím čtenáře, aby omluvili sníženou kvalitu některých záznamů EKG. Jde o originály z vlastních výjezdů (autorky) a v některých případech se je nepodařilo uchovat v kvalitní podobě.

Předmluva

Od začátku svého působení v záchranné službě nosím v hlavě myšlenku a představu jak naučit číst záchranáře EKG, aby už při letmém pohledu na EKG odhalili závažnou poruchu rytmu, ischemii, nebo akutní infarkt označovaný STEMI. Ne vždy mají záchranáři k dispozici EKG monitor s analýzou záznamu EKG. Navíc není dobré se absolutně spoléhat na techniku. V mém úsilí napsat knihu pro záchranáře mě podpořili samotní záchranáři právě svým neutuchajícím zájmem o základní diagnostiku EKG. I když existuje množství vynikajících publikací o EKG, ze kterých je možné se neustále učit, myslím, že budeme rádi, pokud se naučíme rozeznávat úplné základy a životu nebezpečné stavy.

V záchranné službě patří elektrokardiografie k základním vyšetřením, které provádí záchranář téměř standardně u každého pacienta v závislosti na případu. Od záchranáře se očekává, že je schopen posoudit a bezpečně zvládnout maligní poruchy srdečního rytmu, ale i potenciálně maligní nebo varovné, že bezpečně rozliší akutní koronární syndrom s ST elevacemi a blokem levého i pravého Tawarova raménka. Cílem knížky EKG pro záchranáře je naučit záchranáře základy diagnostiky EKG, odchylky EKG při život ohrožujících a nejčastěji urgentních stavech. Ostatní zbývá na internisty a kardiology, kteří zaujmou další diagnostický a terapeutický postoj.

Součástí publikace je pomůcka „Rafting“ na jednoduché a rychlé hodnocení EKG. Díky „Raftingu“ nezapomeneme číst EKG v kterékoliv denní nebo noční hodině a vzpomeneme si na začáteční písmena **r** jako rytmus srdce, **a** jako akce srdce, **f** jako frekvence, **t** jako trvání intervalů a popíšeme jednotlivé vlny a kmity s lehkostí jako na vlnách. Tato pomůcka našeptává záchranáři kdy a co s pacientem dělat, případně, co mu hrozí. V knize je volně přiložená, aby byla každému záchranáři „po ruce“ vždy, když je třeba. Pamatujte, že nikdy neléčíme samotnou EKG křivku, ale vždy hodnotíme EKG společně s anamnézou a klinickým stavem pacienta. EKG je jen pomocná vyšetřovací metoda, jejíž význam bez poznání klinického stavu pacienta a aktuálních biochemických parametrů se významně nivelizuje. Vzpomínám si na urgentní transport pacienta, kde monitor signalizoval život ohrožující tachykardii. Zkušený klinik použil fonendoskop a zjistil, že jde o poruchu monitoru.

EKG pro záchranáře nemá ambice nahradit učebnici EKG diagnostiky, ale představuje cennou pomůcku pro studenty, záchranáře, sestřičky

– specialistky, ale i lékaře sloužící v záchranné službě a lékaře prvního kontaktu. Potěšilo by mě, pokud vám tato knížka ulehčí EKG diagnostiku a léčbu vašich pacientů v každodenní záchranářské praxi.

Táňa Bulíková
leden 2015

Věnováno všem záchranářům, lékařům sloužícím v záchranné službě, praktickým lékařům, studentům, kteří se chtějí učit číst EKG.

Na tomto místě bych ráda poděkovala mým dcerám Slávce a Katce za pomoc s grafikou a záchranářům ze Sence za spolupráci při skenování záznamů EKG.

1 Základy EKG

„Dokud jsem neviděl Váš workshop – Základy diagnostiky EKG, vnímal jsem EKG jako kliky, háky, vlnky a kopečky bez logiky. Neuměl jsem si vysvětlit, jak se z toho dá vyčíst, zda má někdo nemocné srdce.“ (můj student, zdravotnický bakalář)

Už před 100 lety objevitel EKG a nositel Nobelovy ceny za fyziologii a medicínu Willem Einthoven (1860–1927) zjistil, že každý člověk má svůj vlastní elektrokardiogram (EKG), který má specifické rysy a různá onemocnění srdce mění obraz EKG.

I když elektrokardiogram je v zásadě jednoduchý, existuje množství odchylek, abnormalit, které mohou ztížit jeho správnou interpretaci. V následujících kapitolách se dozvíme, jak vypadá normální elektrokardiogram, a ukážeme si některé jeho odchylky, které jsou projevem nejzávažnějších urgentních stavů, a také vybrané poruchy srdečního rytmu, které by měl záchranář detekovat a rozpoznat, aby byla včas zahájena účinná léčba.

1.1 Základní terminologie a význam EKG

Elektrokardiogram, ale i elektrokardiografie, familiárně nazývaná EKG, jsou odlišné pojmy. Při zaznamenávání elektrických jevů srdce z povrchu těla hovoříme o **elektrokardiogramu**. Je to vlastně součet elektrické aktivity všech srdečních buněk snímáný extracelulárně. Snímá se pomocí elektrod, které vytvářejí svody. **Elektrokardiografie** je zápis elektrických srdečních potenciálů z povrchu hrudníku a elektrokardiograf je přístroj na zaznamenávání křivky vyvolané průběhem elektrických potenciálů v srdci. Elektrokardiograf (přístroj) zaznamenává průběh potenciálů v jednotlivých svodech a vykresluje je v závislosti na čase (jde vlastně o zesilovač). Elektrokardiografie je neinvazivní bezrizikové vyšetření, které poskytuje kvalitní diagnostické informace při náhlých stavech v kardiologii. Je základním vyšetřením na odděleních urgentních příjmů a téměř standardním vyšetřením v záchranné službě.

Význam EKG v záchranné službě

Elektrokardiogram poskytuje cenné informace při patologických stavech srdečně cévního systému a při poruchách elektrolytové rovnováhy. Hlavní význam EKG v každodenní záchranářské praxi je v **1. diagnostice závažných poruch srdečního rytmu** a **2. diferenciální diagnostice ischemické bolesti na hrudi**. Informační hodnota EKG v přednemocniční péči má klíčový význam pro **diagnostiku akutního koronárního syndromu s obrazem elevací segmentu ST (STEMI)** a včasnou léčbu STEMI.

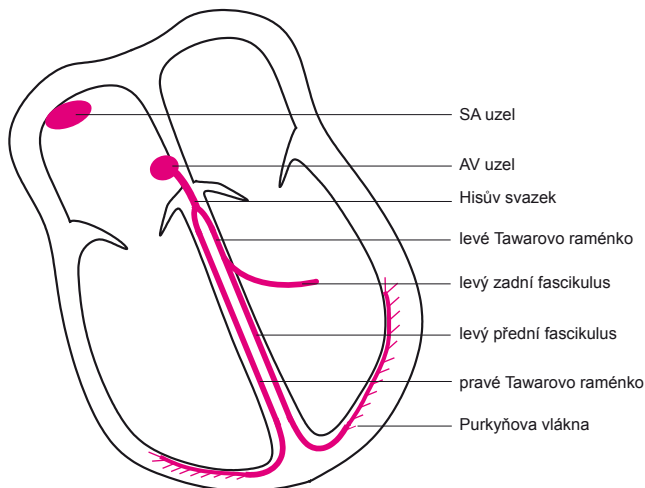
EKG má také doplňkový význam při některých náhlých stavech, jako jsou: srdeční tamponáda, plicní embolie, zánětlivé onemocnění srdce (např. perikarditida), poruchy elektrolytů (hyperkalemie, hypokalemie, nízká hladina vápníku a hořčíku prodlužují QT interval, čímž působí proarytmogenně, vyšší hladina vápníku a hořčíku naopak QT interval zkracuje), předávkování léky (např. digoxinem) atd.

1.2 Převodní systém srdce

Srdce je pozoruhodné tím, že kromě svalových vláken umožňujících mechanickou práci (pracovní svalovina srdce pumpující krev), má též specializovanou tkáň umožňující tvorbu a převod vzruchů pro svou práci. Činnost svaloviny srdce je vysoce a důvtipně koordinovaná. Obě síně a obě komory se mají kontrahovat současně a komory mají pracovat v časové návaznosti po kontrakci předsíní. Každé kontrakci předchází aktivace, která je spojená s elektrickými změnami na povrchu membrán a na srdci jako celku. O koordinaci aktivace se stará specifický převodní systém zajišťující pravidelnou rytmickou činnost srdce.

Součásti převodního systému (obr. 1):

- sinoatriální uzel,
- atrioventrikulární uzel (síňokomorový),
- Hisův svazek,
- Tawarova raménka,
- Purkyňova vlákna.



Obr. 1 Převodní systém srdce

Sinoatriální (SA) uzel – často zvaný „jen“ sinusový uzel – je primárním centrem automacie v srdci. Buňky se v SA uzlu samovolně depolarizují, SA uzel tak vytváří pravidelné vzruchy s frekvencí 60–80/min. Vzruch se potom šíří svalovinou síní do **atrioventrikulárního (AV) uzlu**. AV uzel je za normálních podmínek jediným místem převodu vzruchu ze síní na komory a může při výpadku SA uzlu převzít i samotnou tvorbu vzruchu, a to s frekvencí 40–60/min. Vzruch se dále šíří přes **Hisův svazek** (jedinou vodivou tkáň mezi síněmi a komorami), který se v mezikomorové přepážce dělí na **pravé a levé Tawarovo raménko** (levé se ještě dělí na dvě větve – pravý a levý fascikulus). Odtud se vzruch šíří **Purkyňovými vlákny** do svaloviny komor. Každá část vodivého systému má svoji vnitřní automacii a refrakterní periodu, tj. rychlost tvorby vzruchů a schopnost propouštět vzruchy určité frekvence na nižší „poschodí“ vodivého systému. Čím vyšší etáž, tím vyšší frekvence tvorby vzruchů. Při vyrazení SA uzlu přebere AV uzel funkci pacemakeru (sekundární pacemaker s tzv. nodálním – junkčním srdečním rytmem). AV uzel má význam i při fibrilaci a flutteru síní, kdy je aktivace předsíní vysoká a AV uzel chrání komory před touto vysokou frekvencí, která by vedla k jejich vyčerpání a k srdečnímu selhání. AV uzel zde působí jako fyziologický blok.

Po každé kontrakci se srdce znovu elektricky nabije a cyklus se opakuje. Takže každý úder srdce je výsledkem přechodu elektrických signálů, které způsobí, že se nejdříve smrští síně a potom komory. Tento cyklus se opakuje přibližně 60–90krát za minutu nebo více než 42milionkrát za rok.

1.3 EKG svody

Elektrokardiogram se snímá pomocí elektrod, které vytvářejí svody. Na obrázku 2 je přehled bipolárních a unipolárních končetinových svodů a unipolárních hrudních svodů. Končetinové svody registrují elektrické potenciály ve frontální rovině, hrudní svody v horizontální rovině, tj. v příčném směru středem srdce. Elektrické signály jsou snímány z povrchu těla, nutností je dobrý kontakt (gel, vlhké polštářky, oholení hrudník). Standardní EKG se skládá z následujících svodů:

1.3.1 Končetinové svody podle Einthovena (standardní bipolární svody I, II, III)

Jde o bipolární svody se zápisem pozitivní výchylky v případě, že se depolarizace šíří k elektrodě označené +. Končetinové svody se umísťují na místech, kde je nejméně svaloviny schopné způsobovat rušení signálu, tj. vnitřní strana zápěstí a holeň nad vnitřním kotníkem: R červená – pravá horní končetina, N černá – pravá dolní končetina, L žlutá – levá horní a F zelená – levá dolní končetina (používané zkratky z angličtiny: A – arm, rameno, F – foot, noha, R – right, vpravo, L – left, vlevo, N – neutrální).

1.3.2 Končetinové svody podle Goldbergera (aVR, aVL, aVF)

Svody podle Goldbergera jsou snímány identickými elektrodami z končetin, ale každá je přepojená na tzv. centrální svorku (central terminal) s velkým odporem 5000 Ω , který je přepojený na negativní pól galvanometru a slouží i jako uzemnění. Mají vyšší amplitudu, říká se jim také zesílné končetinové svody (z angl. augmented).

1.3.3 Hrudní svody podle Wilsona (V_1 – V_6)

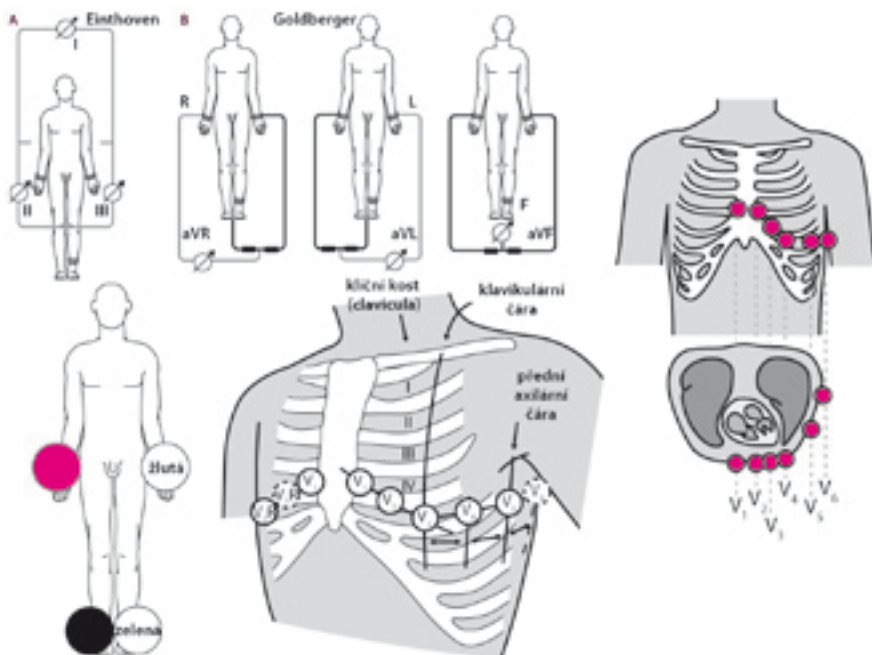
Jde o unipolární svody se spojnicí k elektroneutrálnímu bodu uprostřed hrudníku. Umístění svodů je přesně definováno:

- V_1 4. mezižebří parasternálně vpravo,
- V_2 4. mezižebří parasternálně vlevo,
- V_3 mezi V_2 a V_4 ,
- V_4 5. mezižebří medioklavikulárně vlevo,
- V_5 5. mezižebří v přední axilární čáře vlevo,
- V_6 5. mezižebří ve střední axilární čáře vlevo.

Svody V_1 – V_6 jsou na koncovkách označené i jako C_1 – C_6 .

Svody V_1 a V_2 mapují pravou komoru, V_3 a V_4 septum, V_5 a V_6 levou komoru.

Pozor! Pokud umístíte svody příliš vysoko (například do 2. mezižebří), vznikne obraz starého infarktu přední stěny (viz kapitola 11 – Rušení EKG a artefakty).



Obr. 2 Umístění končetinových a hrudních svodů