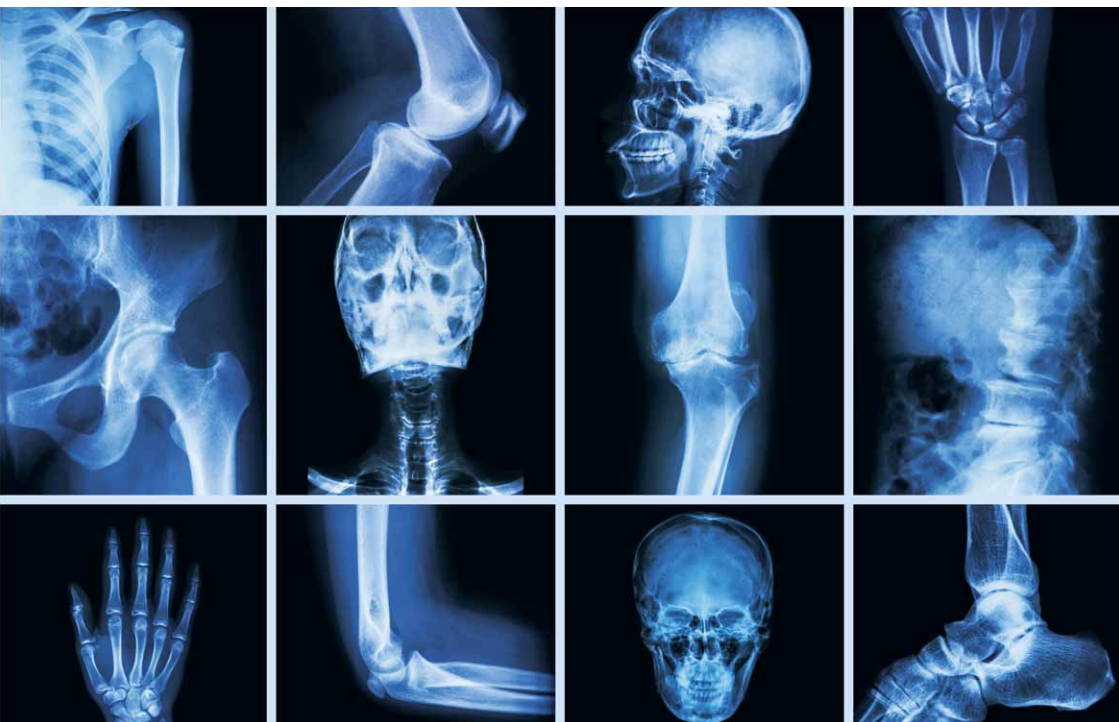

Torsten B. Möller

Normální rentgenové nálezy



Torsten B. Möller

Normální rentgenové nálezy

Upozornění pro čtenáře a uživatele této knihy

Všechna práva vyhrazena. Žádná část této tištěné či elektronické knihy nesmí být reprodukována a šířena v papírové, elektronické či jiné podobě bez předchozího písemného souhlasu nakladatele. Neoprávněné užití této knihy bude **trestně stíháno**. Automatizovaná analýza textů nebo dat ve smyslu čl. 4 směrnice 2019/790/EU a použití této knihy k trénování AI jsou **bez souhlasu nositele práv zakázány**.

Torsten B. Möller

Normální rentgenové nálezy

Překlad 6. vydání

Překlad:

MUDr. Michal Horáček, DEAA

Přeloženo z německého originálu *Röntgennormalbefunde*, 6. vyd.,
ISBN 978-3-13-242828-7, vydaného v roce 2019 nakladatelstvím Georg Thieme Verlag.

Copyright © 2019 of the original German language edition by Georg Thieme Verlag KG, Stuttgart, Germany. Original title: "Röntgennormalbefunde", 6th edition, by Torsten Bert Möller.

Czech Edition © Grada Publishing, a.s., 2024

Cover Photo © cz.depositphotos.com, 2024

Cover Design © Grada Publishing, a.s., 2024

Vydala Grada Publishing, a.s.

U Průhonu 22, Praha 7

jako svou 9819. publikaci

Odpovědná redaktorka Petra Královcová

Sazba a zlom Vladimír Fára

Počet stran 280

1. vydání, Praha 2024

Vytiskly Tiskárny Havlíčkův Brod a. s.

Názvy produktů, firem apod. použité v knize mohou být ochrannými známkami nebo registrovanými ochrannými známkami příslušných vlastníků, což není zvláštním způsobem vyznačeno.

Postupy a příklady v této knize, rovněž tak informace o lécích, jejich formách, dávkování a aplikaci jsou sestaveny s nejlepším vědomím autorů. Z jejich praktického uplatnění však pro autory ani pro nakladatelství nevyplývají žádné právní důsledky.

ISBN 978-80-271-7687-8 (pdf)

ISBN 978-80-271-3769-5 (print)

Obsah

STANDARDNÍ VYŠETŘENÍ

1

Lebka	2
Lebka ve dvou projekcích	2
Týl, Towneova projekce	6
Paranasální dutiny	8
Orbita, PA projekce	10
Orbita, šikmá projekce podle Rheseho	12
Horní čelist	14
Dolní čelist, Clementschitschova projekce	16
Rameno dolní čelisti	18
Ortopantomogram čelistí a obličejového skeletu	20
Skelet nosu, bočná projekce	22
Jařmový oblouk	24
Snímek lebeční báze	26
Srovnávací snímek pyramid, Altschulova projekce	28
Pyramida kosti skalní, Schüllerova projekce	30
Pyramida kosti skalní, Stenversova projekce	32
Turecké sedlo (sela), speciální projekce	34
 Páteř a pánev	 36
Snímek celé páteře, AP projekce na dlouhý formát	36
Krční páteř ve dvou projekcích	40
Krční páteř, šikmá projekce	42
Krční páteř, funkční snímek	44
Hrudní páteř ve dvou projekcích	46
Bederní páteř ve dvou projekcích	50
Bederní páteř, šikmá projekce	52
Bederní páteř, funkční snímky	54
Pánev, AP projekce (vstoje)	56
Pánev, Martiusova projekce	60
Pánev, Guthmannova projekce	62
Pánev, projekce na lopatu kyčelní a foramen obturatum	64
Sakroiliakální kloub, AP projekce	66
Kost křížová ve dvou projekcích	68
Kostrč ve dvou projekcích	70
 Horní končetiny	 72
Kostěný hemitorax	72

VI Obsah

Sternum ve dvou projekcích	74
Oba ramenní klouby, AP projekce, se zátěží	76
Snímek klavikuly	78
Akromioklavikulární kloub	80
Lopatka ve dvou projekcích	82
Ramenní kloub ve dvou projekcích	84
Rameno, axiální projekce	86
Rameno, tangenciální projekce (kanál šlachy bicepsu)	88
Paže ve dvou projekcích	90
Paže, transtorakální projekce	92
Loketní kloub ve dvou projekcích	94
Loketní kloub, axiální projekce	96
Předloktí ve dvou projekcích	98
Ruka ve dvou projekcích	100
Zápěstí ve dvou projekcích	102
Snímek karpálního kanálu	106
Snímek os scaploideum	108
Speciální snímek os pisiforme	110
Prst ve dvou projekcích	112
Dolní končetiny	114
Snímek celé dolní končetiny vstoje	114
Kyčel ve dvou projekcích	118
Snímek na kontury hlavice femuru	120
Stehno ve dvou projekcích	122
Kolenní kloub ve dvou projekcích	124
Tunelový snímek kolenního kloubu	126
Defilé pately (30°, 60° a 90°)	128
Bérec ve dvou projekcích	130
Hlezenní kloub ve dvou projekcích	132
Noha ve dvou projekcích	134
Kost patní ve dvou projekcích	138
Zánártí ve dvou projekcích	140
Nárt ve dvou projekcích	142
Palec ve dvou projekcích	144
Držené snímky	146
Držené snímky kolena	146
Držené snímky hlezenního kloubu	148
Ostatní nativní diagnostika, přehledné snímky	150
Hrudník ve dvou projekcích	150

Hrudník, 1. šikmá projekce (šermířské postavení)	154
Hrudník, 2. šikmá projekce (boxerské postavení)	156
Břicho vstoje	158
Břicho vleže	162
Cílené snímky	166
Mamografie ve dvou projekcích	166
Cílený snímek trachey	168
Tomografie	170
Tomografie plicního hilu	170
Tomografie sakroiliakálních kloubů, AP projekce	174
Kontrastní vyšetření Vyšetření trávicího systému	176
Polykací akt a pasáž jícnem	176
Zobrazení žaludku a duodena	178
Pasáž žaludkem a tenkým střevem	182
Enteroklýza	184
Irigografie (dvojkontrastní vyšetření tlustého střeva)	186
Defekografie	190
Vyšetření orgánů s nitrožilním podáním kontrastní látky	192
Intravenózní urografie	192
Intravenózní cholecystocholangiografie	196
Endoskopická retrográdní cholangiopankreatikografie (ERCPC)	198
Arthrografie	200
Arthrografie zápěstního kloubu	200
Arthrografie ramenního kloubu	202
Arthrografie kolenního kloubu	204
Arthrografie hlezenního kloubu	208
Arteriografie	210
Angiografie a. carotis interna	210
Angiografie a. vertebralis	214
Angiografie aortálního oblouku	218
Plicní angiografie	220
Coeliakografie	224
Angiografie a. mesenterica superior	228
Angiografie renálních tepen	232
Angiografie periferních cév dolní končetiny	236

VIII Obsah

Flebografie	240
Kavografie dolní duté žíly	240
Flebografie horní končetiny	242
Flebografie dolní končetiny	244

SPECIÁLNÍ VYŠETŘENÍ **247**

Hrudní myelografie	248
Lumbální myelografie	250
Bipedální lymfografie	252
Bronchografie	256
Sialografie příušní žlázy	258
Hysterosalpingografie	260
Duktografie (též galaktografie, pozn. překl.)	262

Seznam literatury	264
-------------------------	-----

Seznam použitých zkratk	267
-------------------------------	-----

Rejstřík	268
----------------	-----

STANDARDNÍ VYŠETŘENÍ

Lebka

Lebka ve dvou projekcích

Kalva je tvarem, tloušťkou a velikostí normální, mineralizace a struktura kosti jsou pravidelné. Kontury kalvy se zobrazují hladké a ostré, bez patologických přerušení. Zobrazení lebečních švů odpovídá věku. Patologické kalcifikace nenalezeny.

Báze lebeční anatomicky normálně konfigurovaná, hladce ohraničená s nenápadným zobrazením planum sphenoidale, tureckého sedla a zadní jámy lebeční. Kontury v oblasti současně zobrazeného obličejového skeletu a horní krční páteře náležitě formované, hladké a ostře ohraničené. Hodnotitelné paranasální dutiny nenápadné.

Bez patologického nálezu v zobrazených měkkých tkáních.

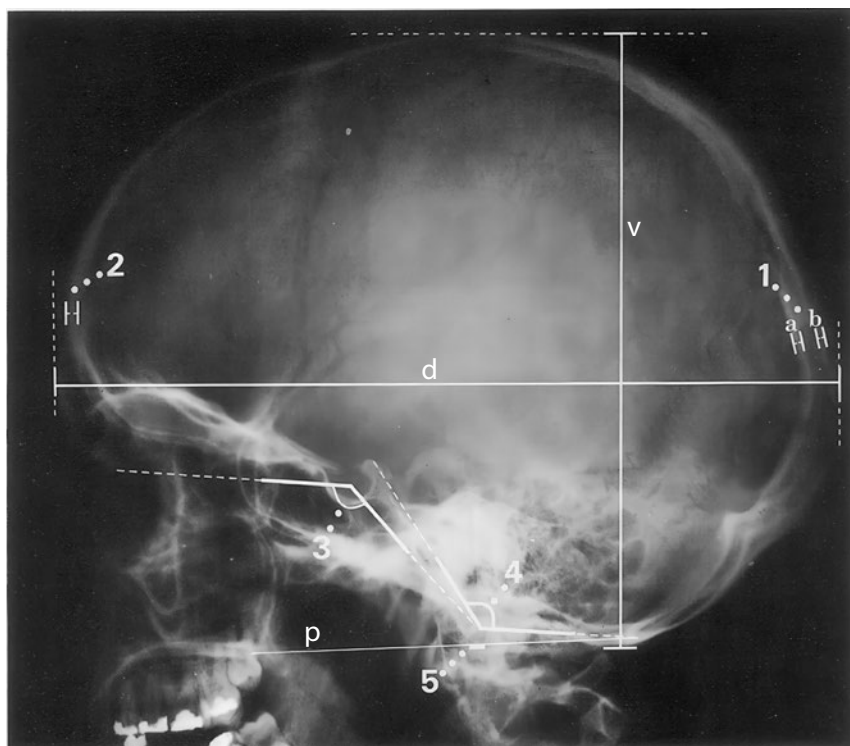
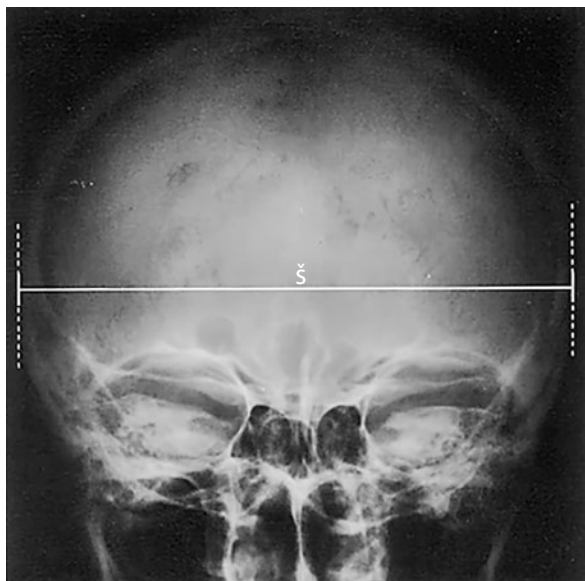Závěr

Nenápadný nález na lebce.

Kontrolní seznam

Tvar, velikost	– přibližně polokoule – rozměry (viz dále)
Tloušťka	– normální tloušťka kostí (viz dále) – tři vrstvy (tabula interna, diploe, tabula externa)
Struktura	– mineralizace – bez ohraničených ztluštění (ostrá/neostrá, rozmazaná, pruhovitá, skvrnitá) – ohraničené dekalifikace, eroze (kruhovitě, podélné, se sklerotizací?, linie fraktur?, ostré/neostré) – impressiones digitatae nezesílené, pravidelné
Cévní kanály	– arterie, diploické žíly, emissaria: – průběh, tvar, tloušťka, kalibr, lokalizace
Kontury	– lamina externa a interna hladké a ostré – bez přerušení kontinuity, bez schodovitých deformací – exostózy, apozice, spikula nejsou
Lebeční švy	– průběh – otevřené/uzavřené (viz dále)
Intrakranium	– kalcifikace? (pokud ano: lokalizace – např. corpus pineale – ve střední čáře, bez dislokace)
Báze lebeční	– konfigurace normální (viz dále) – přední, střední a zadní jáma lebeční – turecké sedlo není rozšířené
Obličejový skelet	– frontální dutiny (poloha, pneumatizace) – dutina nosní (šířka, vzdušnost, přepážka nosní uprostřed) – strop a stěny očních intaktní
Krční páteř	– postavení – dens axis (viz dále)
Měkké tkáně	– krytí intaktní – bez otoku nebo cizích těles

4 Lebka



Důležité rozměry a údaje

Rozměry lebky:

$$\frac{\text{délka [d]} + \text{šířka [š]} + \text{výška [v]}}{3} = \begin{array}{l} 16,3-19,5 \text{ cm u mužů} \\ 15,7-19,5 \text{ cm u žen} \end{array}$$

Normální hodnoty:

- délka 21,2 cm, šířka 16,8 cm, výška 15,6 cm u mužů
- délka 20,1 cm, šířka 16,2 cm, výška 15,1 cm u žen

(1) Tloušťka kosti lebeční kalvy:

- (a) tabula interna: asi 0,5 mm
- (b) tabula externa: asi 1,5 mm

(2) Kortikalis: frontálně celkem asi 5 mm

(orientační hodnoty jsou jen přibližné kvůli výrazné interindividuální a intraindividuální variabilitě, nejtenčí místa jsou např. strop očné, šupina kosti spánkové, jamka čelistního kloubu; nejsilnější místo je tuber parietale, 3–8 mm)

Lebeční švy: od 20. roku všechny uzavřené, šev čelní jako jeden z prvních již před 3. rokem, kdežto synchondrosis sphenoccipitalis zůstává otevřená až do 20. roku, osifikovaná od 40. roku

Báze lebeční:

- (3) úhel báze lebeční (nasion – tuberculum sellae – basion) = 123–152°
- (4) Boogardův úhel (foramen magnum – klivus) = 119–135°
- (5) postavení krční páteře k bázi lebeční: konec dens axis nepřesahuje palatoockcipitální linii (p) o více než 5 mm

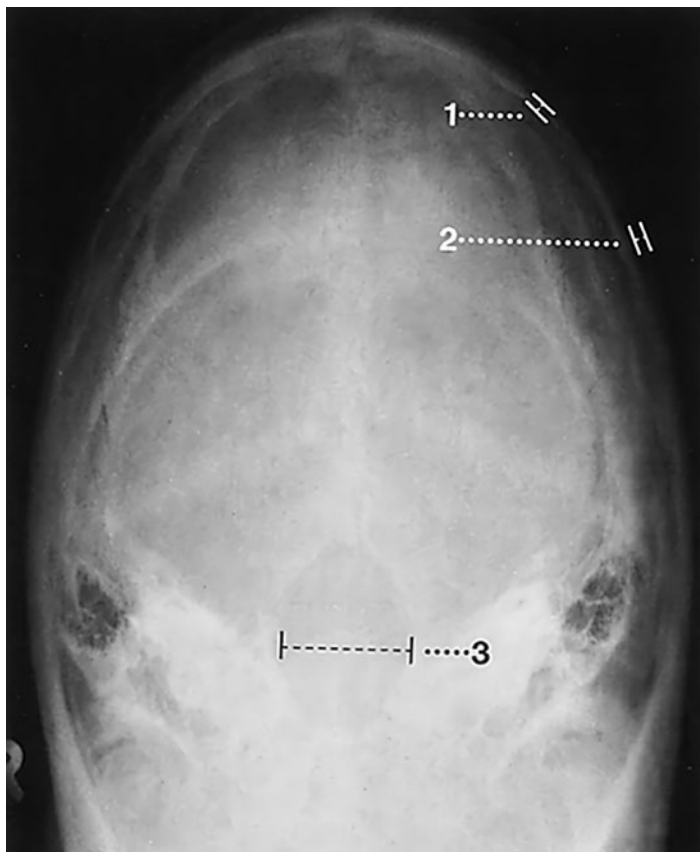
6 Lebka

Týl, Towneova projekce

Zobrazené úseky lebeční kalvy jsou tvarem, tloušťkou a symetrií normální. Pravidelný průběh a věku odpovídající zobrazení lambdového a dalších zachycených švů. Struktura a mineralizace kosti normální. Kalva je hladká a ostře konturovaná bez patologických přerušení kontinuity nebo linií fraktur. Foramen magnum je tvarem, šířkou a ohraničením normální. Nitrolebeční prostor nenápadný. Normální zobrazení měkkých tkání.

Závěr

Normální zobrazení týlu a foramen magnum.



Kontrolní seznam

Tvar	– symetrie
Švy	– lambdový šev a úseky sagitálního švu: otevřené/zavřené (od 18 let) – průběh pravidelný – sklerotizace není zmnožená – wormianské kosti (např. incká kost)
Struktura	– mineralizace – ohraničení kostěných struktur ostré – bez ohraničených projasnění nebo zhutnění (se sklerózou nebo bez ní) – linie fraktur nejsou – cévní kanály: arterie, diploické žíly, emissaria (průběh variabilní, nemusí být stranově srovnatelný, zhruba stejné uspořádání podle velikosti)
Kontury	– lamina externa a interna hladké a ostré – šíře (viz níže) – bez přerušení kontinuity, bez schodovitých deformací – exostózy nebo kostěné apozice nejsou – periost není nadzdvižený
Foramen magnum	– tvar (oválný, symetrický) – šířka (viz níže) – vnitřní kontury hladké, ostré – bez schodů
Nitrolebeční prostor	– kalcifikace (pokud ano, lokalizace)
Měkké tkáně	– intaktní – bez otoku – bez kalcifikací (lokalizace) – bez cizích těles

Důležité údaje

- (1) Šíře lamina interna: asi 0,5 mm
- (2) Šíře lamina externa: asi 1,5 mm
- (3) Šíře foramen magnum: asi 35 mm
(Cave: projekční chyba!)

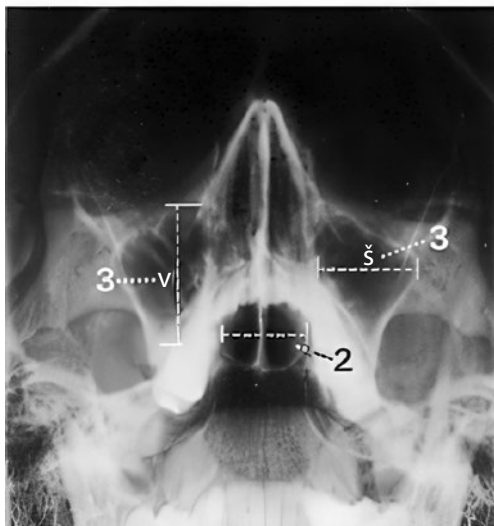
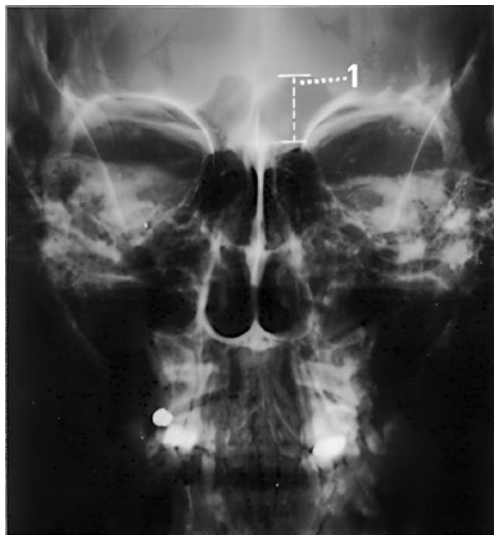8 Lebka

Paranazální dutiny

Paranazální dutiny a nosní dutina s uprostřed umístěnou nosní přepážkou jsou normálně vytvořeny a symetricky uloženy. Vykazují normální pneumatizaci a transparentci vůči záření. Kontury jsou hladké a ostře ohraničené. Současně zobrazený skelet lebky je nenápadný. Bez rentgenologicky patrných cizích těles.

Závěr

Normální zobrazení dutiny nosní a paranazálních dutin.



Kontrolní seznam

Tvar, velikost	<ul style="list-style-type: none">– dutina čelní (viz níže)– etmoidální sklípky– dutina kosti klínové– dutina čelistní (viz níže)– dutina nosní: symetrie, nosní přepážka uložena uprostřed
Pneumatizace	<ul style="list-style-type: none">– transparence záření (až na dutinu čelní stranově stejná)– bez zastínění– bez hladinek
Kontury	<ul style="list-style-type: none">– ostré, hladké– bez přerušování kontinuity– bez ohraničených ztenčení nebo ztlustění kortikalis– bez zduření
Ostatní skelet	<ul style="list-style-type: none">– obličejová část lebky, očníce a horní hrany pyramid:<ul style="list-style-type: none">– tvar (symetrie)– struktura– kontury (linie projasnění)
Měkké tkáně	<ul style="list-style-type: none">– bez cizích těles nebo kalcifikací– bez otoku

Důležité rozměry

- (1) Dutina čelní: výška asi 1,5–2,0 cm
- (2) Dutina kosti klínové: šířka 0,9–1,4 cm
- (3) Dutiny čelistní: výška a šířka asi 2 cm

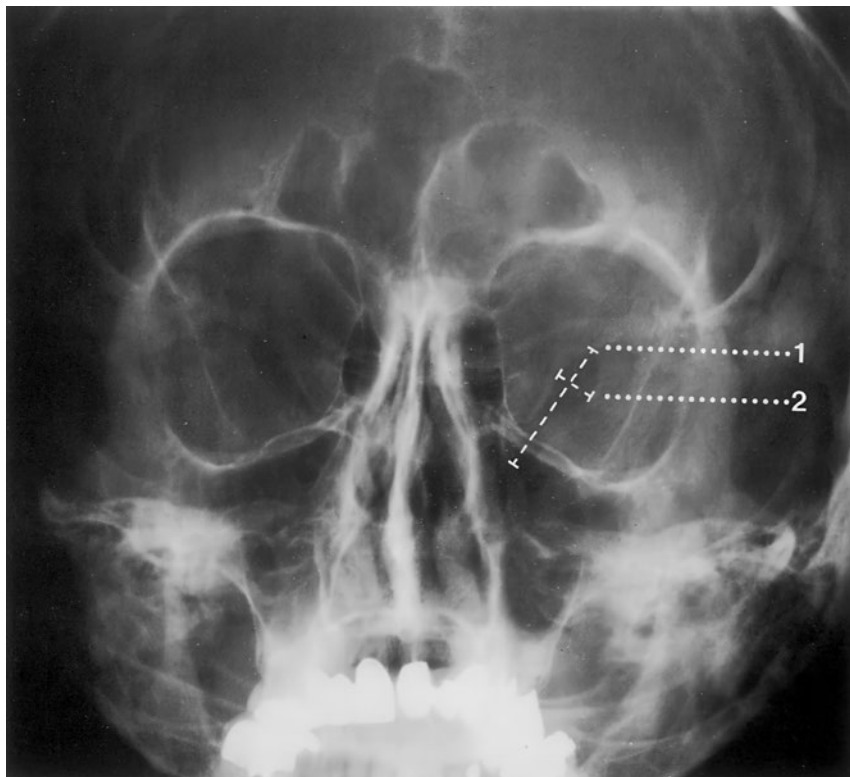
Orbita, PA projekce

Převážně symetrický, anatomicky náležitý tvar zachyceného obličejového skeletu. Mineralizace a kostní struktura jsou pravidelné. Hladké a ostré kontury kostěných ohraničení orbit. Normální konfigurace fissura orbitalis superior.

Paranasální dutiny nevykazují – jsou-li zachyceny – žádnou patologii. Horní hrany pyramid jsou tvarem a konturou nenápadné. Měkké tkáně bez otoku a bez rentgenkontrastních cizích těles.

Závěr

Normální zobrazení obou orbit.



Kontrolní seznam

- Tvar – symetrie
- Fissura orbitalis superior
- průběh
 - délka
 - šířka (viz níže)
 - ohraničení (bez ohraničených zduření)
- Kontury
- kortikalis hladká a ostrá (dno, boční stěny a strop očnice)
 - bez přerušení kontinuity nebo schodovitých deformací
 - bez sklerotizace
 - bez ohraničeného zduření
- Struktura
- mineralizace
 - bez ohraničených projasnění nebo zduření, bez zhutnění
- Paranasální dutiny (čelní, etmoidální, horní úsek dutiny čelistní):
- tvar
 - pneumatizace
 - transparence vůči záření: zastínění, hladinka
 - kontury kostí hladké, intaktní
- Pyramidy
- horní hrany:
 - tvar
 - symetrie
 - kontury hladké, ostré
- Měkké tkáně
- bez intraokulárních cizích těles (tvar, poloha)
 - bez otoku
 - bez kalcifikací

Důležité rozměry*Fissura orbitalis superior*

(1) délka 15 mm

(2) největší šířka 5 mm

12 Lebka

Orbita, šikmá projekce podle Rheseho

Kostěná ohraničení orbity jsou normálně formovaná a zobrazují se ostře ohraničená bez přerušení kontur. Foramen opticum polohou a průměrem normální.

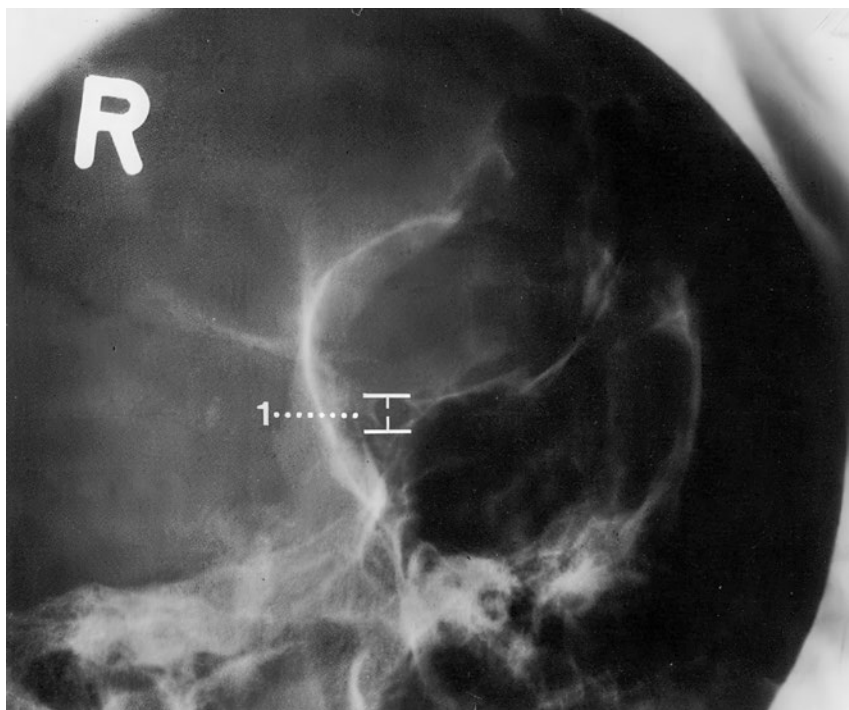
Ostatní zobrazené části skeletu jsou tvarem, strukturou kosti a mineralizací nenápadné.

Normální zobrazení současně zachycených paranazálních dutin.

Bez rentgenkontrastních cizích těles.

Závěr

Normální zobrazení orbity s normálním foramen opticum.



Kontrolní seznam

- Tvar orbity
- strop
 - boční stěna
 - dno
 - foramen opticum (viz níže)
- Kontury
- kortikalis hladká a ostrá
 - bez přerušení kontinuity nebo schodovitých deformací
 - bez sklerotizace
- Struktura
- mineralizace
 - bez ohraňených projasnění nebo zduření
 - bez zhutnění
- Paranasální dutiny (zadní etmoidální, části dutiny čelní a dutiny horní čelisti, dutiny kosti klínové):
- pneumatizace dobrá
 - bez zastínění
 - hladinky nejsou
 - kontury kostí hladké, intaktní
- Ostatní části skeletu
- křídla kosti klínové
 - planum sphenoidale
 - případně jařmový oblouk
- Měkké tkáně
- intraokulární cizí tělesa
 - bez otoku
 - bez kalcifikací
-

Důležité rozměry

(1) Foramen opticum: průměr asi 4–5 mm

Horní čelist

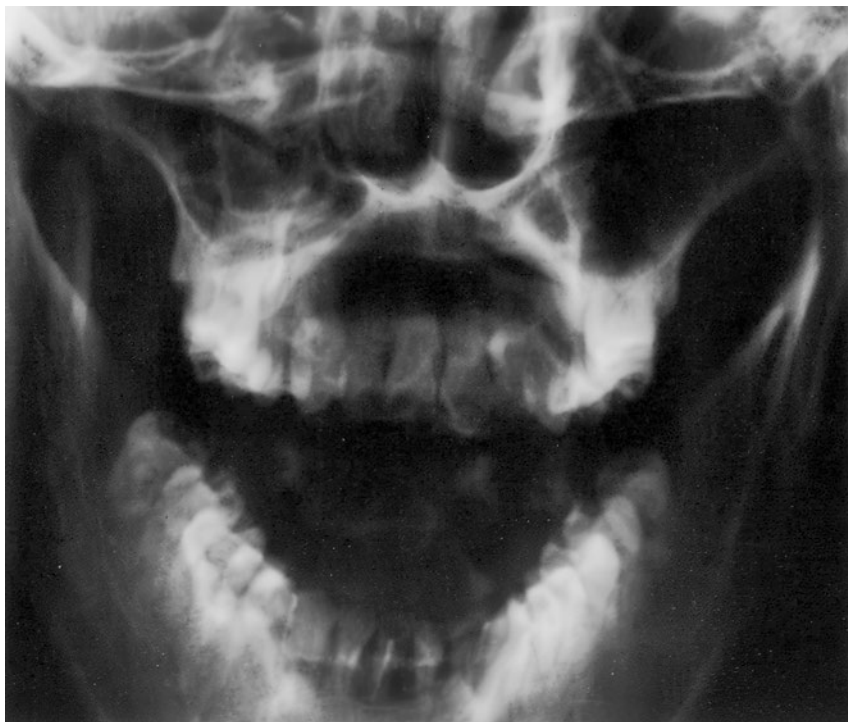Horní čelist je tvarem, symetrií a velikostí normální. Mineralizace a kostní struktura jsou pravidelné. Zevní kontury kosti zachovány, bez patologických přerušení nebo linií projasnění. Stav chrupu přiměřený, sanovaný.

Zobrazené úseky obličejového skeletu jsou především v oblasti nosu a paranasálních dutin nenápadné.

Obvyklé měkké tkáně bez známek otoků nebo rentgenkontrastních cizích těles.

Závěr

Normální zobrazení horní čelisti a hodnotitelných úseků obličejového skeletu.



Kontrolní seznam

- Tvar
- oválný
 - symetrie, šířka (atrofie?; hodnotitelnost laterálních úseků horní čelisti omezená v důsledku sumace)
- Struktura
- mineralizace (spongióza většinou neohraničitelná)
 - bez zhutnění
 - bez projasnění nebo linií fraktur
- Kontura
- intaktní, bez schodovitých deformací
 - hladká a ostře ohraničená
- Stav chrupu
- normální počet zubů (viz níže)
 - nadpočetné ani retinované zuby nejsou
 - stav sanace (korunky, můstky)
- Ostatní obličejový skelet
- orbita
 - paranazální dutiny (podle projekce současně zobrazena dutina čelní se stropem orbity)
 - dutina nosní
 - jařmový oblouk a lící kost
 - případně úseky čelistního kloubu
 - tvar
 - struktura
 - kontury
 - provzdušnění (otok sliznice, expanze?)
- Měkké tkáně
- intaktní
 - bez otoku
 - bez kalcifikací (slinné žlázy)
 - bez cizích těles
 - podkožní emfyzém není

Důležité údaje

Stav chrupu (zbyvajících zuby, lze-li hodnotit): 14 zubů a 2 zuby moudrosti.

Dolní čelist, Clementschitschova projekce

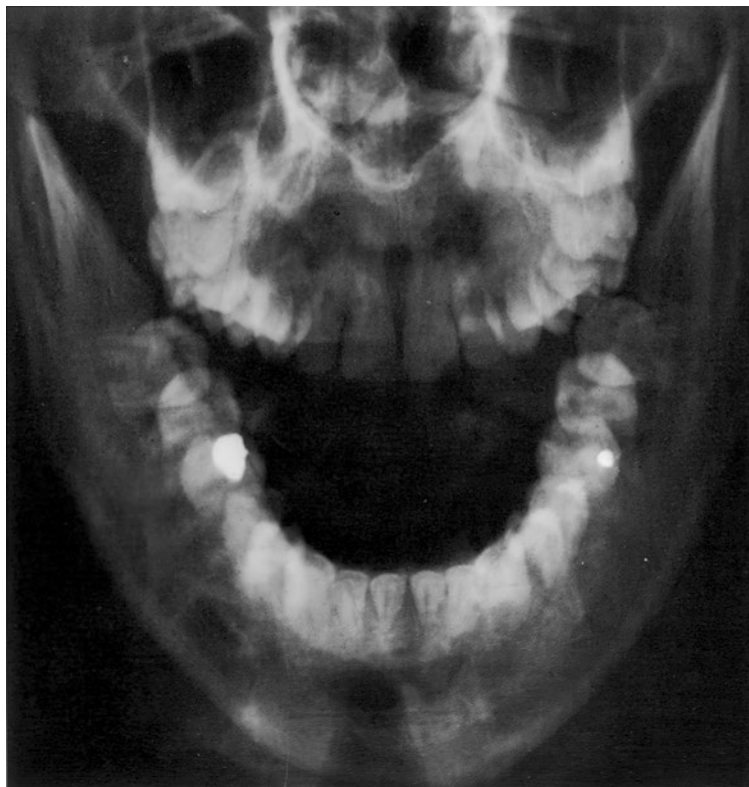
Dolní čelist je tvarem, velikostí a symetrií normální. Pravidelný, stranově shodný tvar a postavení hlavice dolní čelisti. Mineralizace a kostní struktura jsou normální. Hladké a ostré kontury normálně široké kortikalis. Normální kloubní struktury. Přiměřený stav chrupu.

Zobrazené úseky horní čelisti a obličejového skeletu jsou – lze-li hodnotit – nenápadné.

Normální měkké tkáně bez známek otoku, rentgenkontrastních cizích těles či kalcifikací.

Závěr

Normální zobrazení dolní čelisti při nenápadném stavu chrupu. Normální zobrazení hodnotitelných úseků horní čelisti a obličejového skeletu.



Kontrolní seznam

Tvar	<ul style="list-style-type: none"> – dolní čelist (ovál), horní čelist, čelistní dutina, dutina nosní (přepážka uprostřed), lícní kost – symetrie – šířka dolní čelisti (hypertrofie, atrofie)
Struktura	<ul style="list-style-type: none"> – hlavice dolní čelisti (poloha, postavení: stranově stejné) – mineralizace – spongióza ostře ohraničená – uspořádání trámců spongiózy normální – bez ohraničených zhutnění, projasnění (např. bublinkovitá, případně s okrajovou sklerotizací, linie fraktur)
Kontury	<ul style="list-style-type: none"> – kortikalis hladká a ostrá, šířka na obou stranách stejná – bez ohraničených ztlustění nebo ztenčení – bez přerušení kontinuity nebo schodovitých deformací – bez nadzdvížení periostu, resp. periostálních apozic – canalis mandibulae (n. alveolaris inferior): <ul style="list-style-type: none"> – hladký, bez schodovitých deformací, normálně široký – hlavice dolní čelisti, resp. tuberculum articulare: <ul style="list-style-type: none"> – tvar, struktura – kontura hladká, bez známek destrukce – kloubní štěrbina normálně široká – bez kalcifikací nebo cizích těles
Ostatní obličejový skelet	<ul style="list-style-type: none"> – horní čelist (především ventrální úsek) – ohraničení dutiny nosní a dutiny čelistní – os zygomaticum (kost lícní) – mineralizace – bez zhutnění, bez projasnění (fraktura?)
Kontury	<ul style="list-style-type: none"> – intaktní, bez přerušení kontinuity, bez schodovitých deformací – ohraničení hladké a ostré – bez ohraničených rozšíření nebo ztenčení
Stav chrupu	<ul style="list-style-type: none"> – horní čelist (hodnotitelné jen přední zuby): <ul style="list-style-type: none"> – počet, postavení, stav sanace
Měkké tkáně	<ul style="list-style-type: none"> – intaktní, bez otoku, kalcifikací (např. slinné žlázy, intraartikulárně či periartikulárně), cizích těles – dutina čelistní a dutina nosní bez zastínění

Důležité údaje

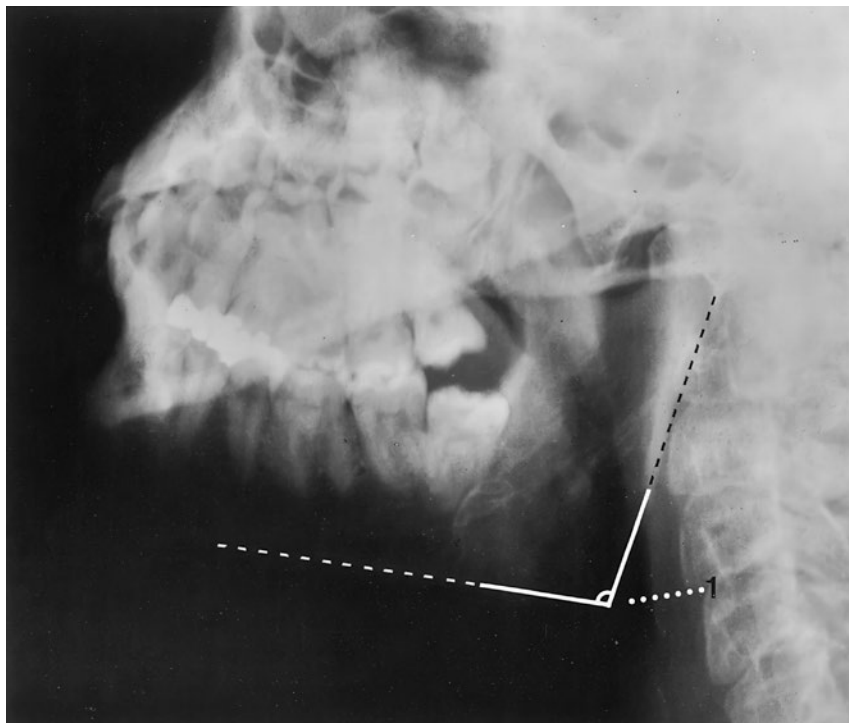
Stav chrupu (zbyývající zuby dolní čelisti): 14 zubů a 2 zuby moudrosti.

Rameno dolní čelisti

Zobrazený úsek dolní čelisti je svým tvarem a velikostí normální. Čelistní úhel náležitý. Mineralizace a kostní struktura jsou normální. Hladké a ostré kontury normálně široké kortikalis bez patologických přerušení kontinuity. Normální tvar a postavení kostěných částí podílejících se na čelistním kloubu, hladké kontury. Stav chrupu nenápadný, sanovaný. Bez známek kalcifikací měkkých tkání nebo rentgenkontrastních cizích těles.

Závěr

Normální zobrazení ramena dolní čelisti a čelistního kloubu.



Kontrolní seznam

Tvar	<ul style="list-style-type: none"> – šířka (hypertrofie, atrofie) – čelistní úhel (viz níže) – konfigurace processus condylaris a muscularis mandibulae
Struktura	<ul style="list-style-type: none"> – mineralizace – spongióza pravidelně uspořádaná a ostře ohraničená – bez zhutnění, projasnění (podél kořenů zubů, např. bublinkovitá) – parodontální štěrby nejsou rozšířené
Kontury	<ul style="list-style-type: none"> – intaktní – hladké a ostré ohraničení – bez ohraničených rozšíření nebo ztenčení – canalis mandibulae: průběh, kontura (schody?)
Kloub	<ul style="list-style-type: none"> – kontura kloubní hlavice hladká – artikulace v jamce – tuberculum articulare: tvar, kontura (hladká)
Stav chrupu	<ul style="list-style-type: none"> – normální počet (viz níže) – nadpočetné ani retinované zuby nejsou – sanace (korunky, můstky) – ukotvení zubů – případně počet a tvar artikulujících zubů horní čelisti
Měkké tkáně	<ul style="list-style-type: none"> – intaktní – bez otoku – bez kalcifikací (slinné žlázy, intraartikulárně a periartikulárně) – bez cizích těles

Důležité údaje

(1) Čelistní úhel asi 110–140°

Stav chrupu (zbývající skus):

2 moláry, 2 premoláry, 1 špičák, 2 řezáky, 1 zub moudrosti (v polovině dolní čelisti).

Ortopantomogram čelistí a obličejového skeletu

Zobrazené úseky horní a dolní čelisti i obličejového skeletu jsou tvarem a velikostí normální. Mineralizace a kostní struktura jsou rovněž normální. Hladké a ostré ohraničení okrajů kortikalis bez patologického přerušení kontur. Nenápadná kontura nervového kanálu v alveolární kosti.

Náležité zobrazení obou čelistních kloubů s normálně širokou kloubní štěrbinou.

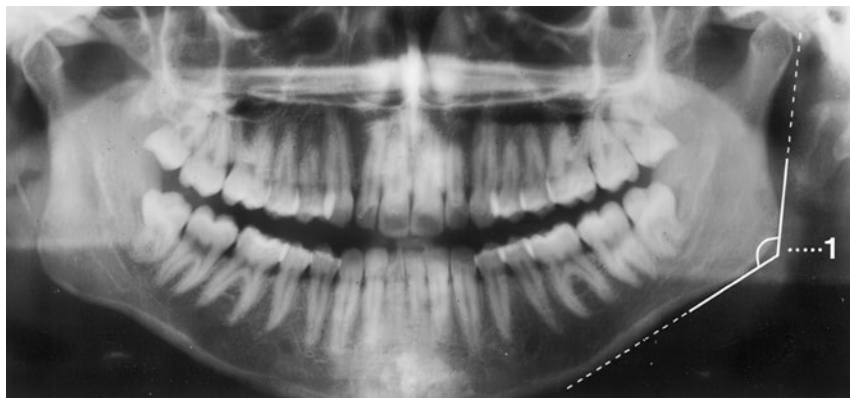
Chrup sanován, počet, postavení, tvar a struktura zubů jsou normální. Kořeny sahají normálně daleko do alveolární kosti bez známek rozšíření parodontální štěrbinou.

Dutiny čelistní a paranazální jsou volně provzdušněné a mají stejně jako dna orbit hladké kontury stěn.

Rentgenkontrastní cizí tělesa nejsou, měkké tkáně bez otoku.

Závěr

Normální zobrazení horní a dolní čelisti a zachyceného obličejového skeletu.



Důležité údaje

(1) Čelistní úhel 110–140°

Stav chrupu: 28 zubů a 4 zuby moudrosti.