GRADA

Jan Vojáček, Pavel Žáček, Jan Dominik et al.

Aortální nedomykavost

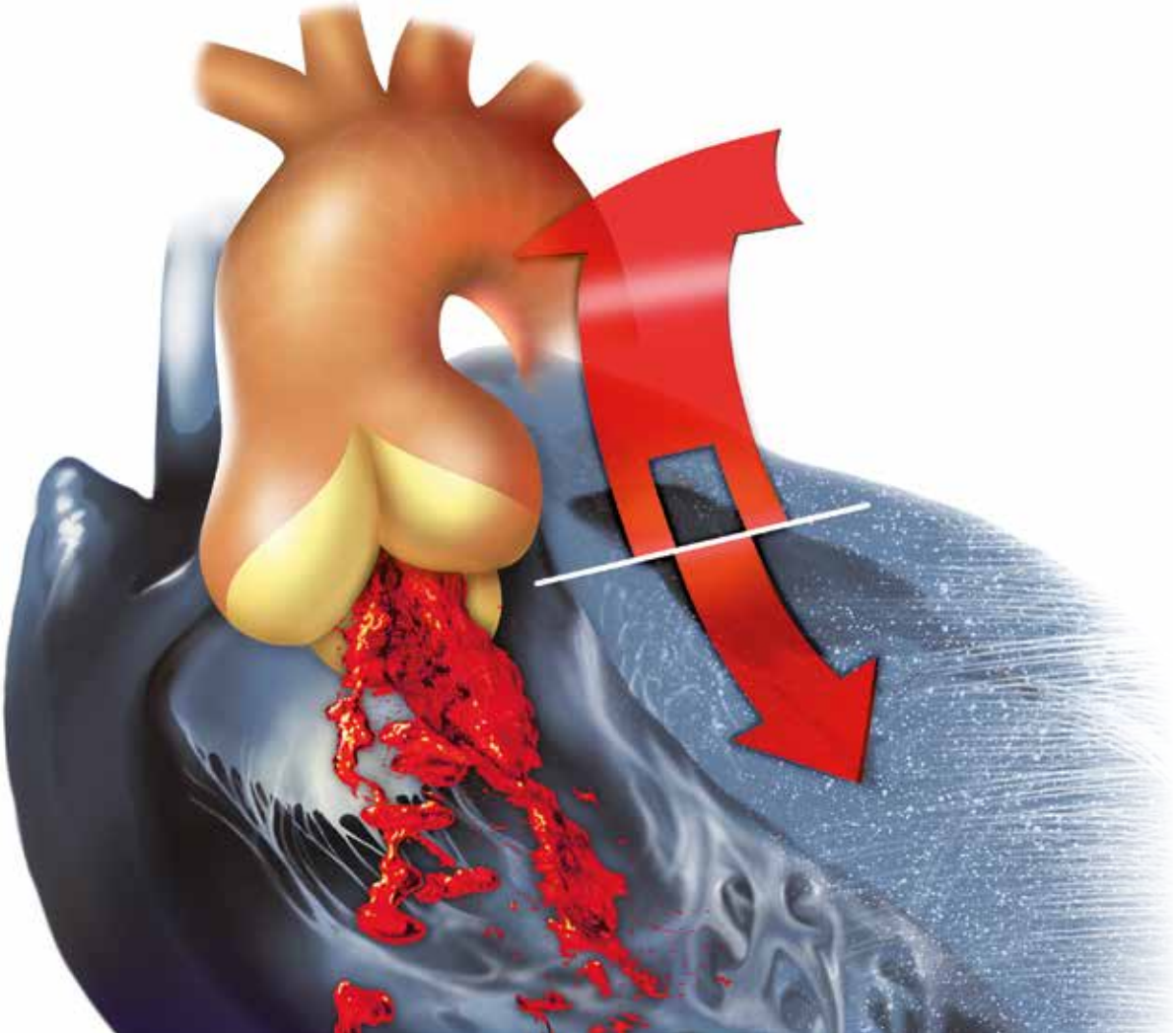

GRADA®

AORTÁLNÍ NEDOMYKAVOST

Hlavní autoři a pořadatelé

Jan Vojáček, Pavel Žáček, Jan Dominik

Spoluautoři

Robert H. Anderson
Bardia Arabkhani
Zdeněk Bělobrádek
Miroslav Brtko
Jan Burkert
Isabelle Di Centa
Ismail El-Hamamsy
Tomáš Holubec
Emmanuel Lansac
Marie-Catherine Morgant
Shumpei Mori
Horia Muresian
Miroslav Solař
Diane E. Spicer
Jaroslav Špatenka
Johanna J. M. Takkenberg
Martin Tuna

Ilustrace

Pavel Žáček

GRADA Publishing

Prof. MUDr. Jan Vojáček, Ph.D., doc. MUDr. Pavel Žáček, Ph.D., prof. MUDr. Jan Dominik, CSc., et al.

AORTÁLNÍ NEDOMYKAVOST

Spoluautoři:
Robert H. Anderson, BSc, MD, FRCPath (Velká Británie), Bardia Arabkhani, MD (Nizozemí), MUDr. Zdeněk Bělobrádek, Ph.D. (ČR), MUDr. Miroslav Brtko, Ph.D. (ČR), MUDr. Jan Burkert, Ph.D. (ČR), Isabelle Di Centa, MD (Francie), Ismail El-Hamamsy, MD, PhD, FRCSC (Kanada), MUDr. Tomáš Holubec, MD, Ph.D. (ČR), Emmanuel Lansac, MD, PhD (Francie), Marie-Catherine Morgant, MD (Kanada), Shumpei Mori, MD, PhD (Japonsko), Horia Muresian, MD, PhD (Rumunsko), doc. MUDr. Miroslav Solař, Ph.D. (ČR), Diane E. Spicer, BSc (USA), MUDr. Jaroslav Špatenka, CSc. (ČR), Johanna J. M. Takkenberg, MD, PhD (Nizozemí), MUDr. Martin Tuna (ČR)

Recenze:
Prof. MUDr. Jan Černý, CSc.

Vydání odborné knihy schválila Vědecká redakce nakladatelství Grada Publishing, a.s.

Vydala Grada Publishing, a.s.
U Průhonu 22, Praha 7
jako svou 6391. publikaci
Odpovědný redaktor Mgr. Marek Chvátal
Grafická úprava, sazba a zlom Antonín Plicka
Počet stran 512
1. vydání, Praha 2016
Vytiskl TNM PRINT s.r.o., Chlumec nad Cidlinou

Autoři a nakladatelství děkují společnostem BAXTER CZECH spol. s r.o., BIOMEDICA ČS, s.r.o., CARDION s.r.o., Edwards Lifesciences Czech Republic s.r.o., Johnson & Johnson s.r.o. a Medtronic Czechia s.r.o. za podporu, která umožnila vydání publikace.

Podpořeno programem PRVOUK P37/3, 4.

ISBN 978-80-271-9469-8 (pdf)
ISBN 978-80-247-5685-1 (print)

Seznam autorů

Robert H. Anderson, BSc, MD, FRCPath, Institute of Genetic Medicine, Newcastle University, Newcastle-upon-Tyne, United Kingdom

Bardia Arabkhani, MD, Department of Cardio-Thoracic Surgery, Erasmus University Medical Center, Rotterdam, The Netherlands

MUDr. Zdeněk Bělobrádek, Ph.D., Radiologická klinika, Fakultní nemocnice Hradec Králové

MUDr. Miroslav Brtko, Ph.D., Kardiochirurgická klinika, I. interní kardioangiologická klinika, Lékařská fakulta Univerzity Karlovy v Hradci Králové, Fakultní nemocnice Hradec Králové

MUDr. Jan Burkert, Ph.D., Oddělení transplantací a tkáňové banky, Klinika kardiovaskulární chirurgie, 2. lékařská fakulta Univerzity Karlovy a Fakultní nemocnice v Motole, Praha

Isabelle Di Centa, MD, Hôpital Foch, Suresnes, France

Prof. MUDr. Jan Dominik, CSc., Kardiochirurgická klinika, Lékařská fakulta Univerzity Karlovy v Hradci Králové, Fakultní nemocnice Hradec Králové

Ismail El-Hamamsy, MD, PhD, FRCSC, Associate Professor of Surgery, Division of Cardiac Surgery; Director, Aortic and Connective Tissue Clinic, Montreal Heart Institute, Université de Montréal, Canada

MUDr. Tomáš Holubec, MD, Ph.D., Department of Cardiac Surgery, Kerckhoff Heart and Lung Center, Bad Nauheim, Germany

Emmanuel Lansac, MD, PhD, Institut Mutualiste Montsouris, Paris, France

Marie-Catherine Morgant, MD, Department of Cardiac Surgery, Montreal Heart Institute, Université de Montréal, Canada

Shumpei Mori, MD, PhD, Division of Cardiovascular Medicine, Department of Internal Medicine, Kobe University Graduate School of Medicine, Kobe, Japan

Horia Muresian, MD, PhD, Cardiovascular Surgery, University Hospital of Bucharest, Bucharest, Romania; Cardiovascular Surgery, San Donato, Milan, Italy

Doc. MUDr. Miroslav Solař, Ph.D., I. interní kardioangiologická klinika, Lékařská fakulta Univerzity Karlovy v Hradci Králové, Fakultní nemocnice Hradec Králové

Diane E. Spicer, BSc, Department of Pediatric Cardiology, University of Florida, Gainesville, Florida; Johns Hopkins All Children's Heart Institute, St Petersburg, Florida, United States of America

MUDr. Jaroslav Špatenka, CSc., Oddělení transplantací a tkáňové banky, Fakultní nemocnice v Motole, Praha; Kardiochirurgická klinika, Fakultní nemocnice Hradec Králové

Johanna J. M. Takkenberg, MD, PhD, Department of Cardio-Thoracic Surgery, Erasmus University Medical Center, Rotterdam, The Netherlands

MUDr. Martin Tuna, Kardiochirurgická klinika, Fakultní nemocnice Hradec Králové

Prof. MUDr. Jan Vojáček, Ph.D., Kardiochirurgická klinika, Lékařská fakulta Univerzity Karlovy v Hradci Králové, Fakultní nemocnice Hradec Králové

Doc. MUDr. Pavel Žáček, Ph.D., Kardiochirurgická klinika, Lékařská fakulta Univerzity Karlovy v Hradci Králové, Fakultní nemocnice Hradec Králové

Obsah

Předmluva

Nedomykavost aortální chlopně i léčba této srdeční vady má řadu specifických rysů. Cílem chirurgické, tedy jediné efektivní léčby je obnovení domykavosti aortálního chlopenního ústí. K tomu má kardiochirurg již přes půl století k dispozici metodu náhrady chlopně umělou srdeční chlopní – metodu, která je mimořádně dobře standardizovaná a lze ji provést s nízkým operačním rizikem pro nemocného. Nelze ale zapomenout, že ve svém principu je to amputace poškozeného orgánu a jeho následná náhrada umělou protézou. Umělé chlopně, které byly doposud vyvinuty, jsou schopny zhostit se velmi dobře svého úkolu chlopenního ventilu, ale život nositele umělé chlopně je nově spjat s riziky, která jej budou provázet po zbytek života. Rizika spojená s doživotní antikoagulací, pravděpodobnou degenerací biologické chlopenní protézy či protézovou infekcí neumíme – a zřejmě ještě dlouho nebudeme schopni – eliminovat tak, aby nositel umělé chlopně splynul se zdravou populací.

Nedomykavost aortální chlopně – bez současné přítomnosti stenózy – není onemocněním s masovou prevalencí. Postihuje ale často nemocné mladé, ve středním věku či na rozhraní pátého a šestého decenia. Jako vada s typicky dlouho latentní symptomatologií je diagnózou, která své nositele zastihuje v plném aktivním životě, bez předchozího omezení příznaky. Standardní nabídkou je nejčastěji mechanická umělá chlopeň a doživotní antikoagulace a s tím souvisící modifikace životního stylu.

Kardiochirurgové odedávna váhali před odstraněním chlopně, jejíž morfologický vzhled se významně nelišil od normy a zdánlivě jen málo scházelo ke standardní koaptaci listů. První chirurgické pokusy o plastiku aortální chlopně byly uskutečněny ještě před rokem 1960. Ukázalo se ale, že tento úkol není snadný. Jemná, poměrně malá chlopeň, izolované listy, které pro svoji funkci nemají jinou oporu než svůj přesný tvar, a terén vysokotlakého řečiště aortálního kořene, který vyvolává oprávněný chirurgický respekt – to vše jsou příčiny, proč se záchovné operace aortální chlopně nestaly do dnešního dne široce používanou chirurgickou strategií. Mezitím jiné dvě srdeční chlopně, mitrální a trikuspidální, se staly – nesporně pro odlišnou architekturu atrioventrikulárních chlopní – vděčným polem pro rekonstrukční zákroky. Implantace anuloplastických prstenců a rozmanité zákroky na listech i šlašinkách se staly standardizovanými technikami, jež umožňují zachovat naprostou většinu nedomykavých atrioventrikulárních chlopní.

Chirurgické techniky k obnovení domykavosti aortální chlopně prošly pestrým vývojem, ale nedosáhly té míry standardizace, která by umožňovala snadný nácvik a vysokou důvěru v dosažení úspěchu rekonstrukce. Navazujícím důsledkem je i otázka dlouhodobé trvanlivosti aortálních plastik. Skutečný vývoj se však nezastavil. Je posouván aktivitou významných kardiochirurgických propagátorů, v jejichž centrech jsou záchovné operace prováděny systematicky a ve velkých počtech. Významný pokrok v zobrazovacích metodách – echokardiografii, počítačové tomografii a magnetické rezonanci – rozšiřuje naše pochopení normální a patologické fyziologie aortálního kořene a dopadu chirurgických intervencí. Výsledkem těchto vlivů je zpřesnění, ale i zjednodušení chirurgických technik, jasnější geometrická kritéria a spolehlivější posouzení indikací i kontraindikací záchovné strategie. Cílem je dosažení skladebného konceptu zákroků na chlopenních listech a klíčových úrovních aortálního kořene, jejichž znalost by umožňovala standardizované rutinní použití, nízké chirurgické riziko a vysokou pravděpodobnost výborného a trvanlivého funkčního výsledku.

Snahou autorů této monografie je přinést ucelený soudobý pohled na problematiku obnovení aortální domykavosti – od anatomických východisek přes historický vývoj možných chirurgických strategií až po současné postupy – a vyzdvihnout moderní principy, o které by se měla opírat promyšlená snaha o záchovu vlastní aortální chlopně operovaného nemocného.

Jan Vojáček
Pavel Žáček
Jan Dominik

červen 2016

Terminologie a seznam zkratek

V textu jsou použity termíny, nomenklatura a zkratky z různých medicínských oborů. Anatomická terminologie vychází z poslední revize vydané FCAT (Federative Committee on Anatomical Terminology) v roce 1998 pod názvem *Terminologia anatomica (International Anatomical Terminology)* [1]. V klinické terminologii se ale současně uplatňuje vliv angličtiny jako univerzální platformy pro aktuální odbornou komunikaci. Odtud pramení užití důležitých termínů jako „mezilistové trojúhelníčky" a zaměnitelné užití termínů „aortální cípy" a „aortální listy". Užití dalších nomenklatur (Leidenská konvence) je komentováno na příslušných místech v textu.

V klinické praxi zcela zdomácněla řada anglických slov. Patří mezi ně např. jet (proudová tryska krve přes chlopenní ústí), doming (vydouvání listů stenotické chlopně) či cleft (rozštěp neúplně srostlých chlopenních listů). Rovněž statistický parametr „freedom of…" nemá vhodný český korelát.

Použité zkratky

AATS	American Association for Thoracic Surgery
ACC	American College of Cardiology
ACE	angiotensin converting enzyme, angiotensin konvertující enzymu
AHA	American Heart Association
AML	anterior mitral leaflet, přední list mitrální chlopně
AR	aortální regurgitace
AS	aortální stenóza
ASA	acetylsalicylic acid, acetylsalicylová kyselina
ATB	antibiotika
AV	aortic valve, aortální chlopeň
A-V blok	atrioventrikulární blok
AVIATOR	Aortic Valve Insufficiency and Ascending Aorta Aneurysm International Registry
AVR	aortic valve replacement, náhrada aortální chlopně
BAV	bicuspid aortic valve, bikuspidální aortální chlopeň
BSA	body surface area, plocha povrchu těla
BR	basal ring, bazální prstenec

CAVIAAR	Conservative Aortic Valve Surgery for Aortic Insufficiency and Aneurysm of the Aortic Root
cH	coaptation height, koaptační výška
CMP	centrální mozková příhoda
CP	centrální plikace
CT	computed tomography, počítačová tomografie
2D	dvojrozměrná
3D	trojrozměrná
EACTS	European Association for Cardio-Thoracic Surgery
ECMO	extracorporeal membrane oxygenation
ECM	extracelulární matrix
EDD	end-diastolic diameter, end-diastolický rozměr
EDS	Ehlersův-Danlosův syndrom
EF	ejekční frakce
eH	effective height, efektivní výška
ECHO	echokardiografie
ELS	ectopia lentis syndrom
EOA	effective orifice area, efektivní plocha ústí
EROA	effective regurgitation orifice area, efektivní plocha regurgitačního ústí
ESC	European Society of Cardiology
ESD	end-systolic diameter, end-systolický rozměr
EUROSCORE	klasifikace rizikovosti srdeční operace
FDA	U.S. Food and Drug Administration
GAG	glykosaminoglykany
gH	geometric height, geometrická výška
HAART	Hemispherical Aortic Annuloplasty Reconstructive Technology
iEOA	indexed effective regurgitation orifice area, index efektivní plochy ústí
IE	infekční endokarditida
INR	international normalized ratio (poměr protrombinového času pacienta a normálního vzorku)
IVC	izovolumická kontrakce
LAD	left anterior descending, přední mezikomorová větev
LCA	left coronary artery, levá věnčitá tepna
LDS	Loeysův-Dietzův syndrom
LV	left ventricle, levá komora
LVEF	left ventricle ejection fraction, ejekční frakce levé komory
LVOT	left ventricular outflow tract, výtokový trakt levé komory
MFS	Marfanův syndrom

MMPs	metaloproteinázy
MR	mitrální regurgitace
MRI	zobrazení magnetickou rezonancí
MS	mitrální stenóza
NF sinus	non-facing sinus, nepřiléhající (nekoronární) sinus
NOAC	novel oral anticoagulants, nová perorální antikoagulancia
NYHA	New York Heart Association, NYHA (funkční klasifikace)
PEARS	personalised external aortic root support
PG	pressure gradient, tlakový gradient
PHT	pressure half time, poločas tlakového spádu
PPM	patient prosthesis mismatch
PTFE	polytetrafluoretylen
QAV	quadricuspid aortic valve, čtyřcípá aortální chlopeň
RCA	right coronary artery, pravá věnčitá tepna
RF	regurgitační frakce
RV	regurgitation volume, regurgitační objem
SAM	systolic anterior motion, systolický dopředný pohyb předního listu mitrální chlopně
SCA	subkomisurální anuloplastika
SGS	Shprintzenův-Goldbergův syndrom
SJM	St. Jude Medical
STJ	sinotubulární junkce
STS	Society of Thoracic Surgeons (classification), STS klasifikace rizikovosti kardiochirurgických výkonů
SVD	structural valve deterioration (dysfunction), strukturální selhání chlopně
TAA	thoracic aortic aneurysm, aneurysma hrudní aorty
TAV	tricuspid aortic valve, trojcípá aortální chlopeň
TE	trombembolické
TEE	transesofageální echokardiografie
TGF-Beta1	transforming growth factor beta1
TIMP	tkáňový inhibitor metaloproteinázy
TTE	transtorakální echokardiografie
UAV	unicuspid aortic valve, unikuspidální aortální chlopeň
VAJ	ventrikuloaortální junkce
VSMC	vascular smooth muscle cells, cévní hladké svalové buňky
UZ	ultrazvuk

Literatura

1. FCAT. *Terminologia anatomica*. 1998, Stuttgart: Thieme Verlag.