



# OSTEOSYNTÉZY A ARTRODÉZY SKELETU RUKY

Pavel Maňák  
Pavel Dráč



# OSTEOSYNTÉZY A ARTRODÉZY SKELETU RUKY

**Pavel Maňák**  
**Pavel Dráč**

**Upozornění pro čtenáře a uživatele této knihy**

Všechna práva vyhrazena. Žádná část této tištěné či elektronické knihy nesmí být reprodukována a šířena v papírové, elektronické či jiné podobě bez předchozího písemného souhlasu nakladatele. Neoprávněné užití této knihy bude **restně stíháno**.

**doc. MUDr. Pavel Maňák, CSc., MUDr. Pavel Dráč, Ph.D.**

## Osteosyntézy a artrodézy skeletu ruky

**Autoři:**

Doc. MUDr. Pavel Maňák, CSc. – *Traumatologické oddělení FN a Lékařská fakulta UP, Olomouc*  
MUDr. Pavel Dráč, Ph.D. – *Traumatologické oddělení FN a Lékařská fakulta UP, Olomouc*

**Recenzenti:**

doc. MUDr. Jaroslav Pilný, Ph.D.  
MUDr. Alena Schmoranzová

Vydání odborné knihy schválila Vědecká redakce nakladatelství Grada Publishing, a.s.

© Grada Publishing, a.s., 2012  
Cover Design © Grada Publishing, a.s., 2012

Vydala Grada Publishing, a.s.  
U Průhonu 22, Praha 7  
jako svou 4648. publikaci  
Odpovědná redaktorka Mgr. Petra Fialová  
Sazba a zlom Josef Lutka  
Fotografie, RTG a kresby dodali autoři.  
Grafická úprava obrazové dokumentace Mgr. Zdena Michalíková  
Počet stran 104  
1. vydání, Praha 2012

Vytiskly Tiskárny Havlíčkův Brod, a.s.

**Autoři a nakladatelství děkují společností Synthes, s.r.o., Fénix Brno, spol. s r.o., B. Braun Medical s.r.o. a UHC MONEY spol. s r.o. za podporu, která umožnila vydání publikace.**



*Názvy produktů, firem apod. použité v této knize mohou být ochrannými známkami nebo registrovanými ochrannými známkami příslušných vlastníků, což není zvláštním způsobem vyznačeno.*

*Postupy a příklady v knize, rovněž tak informace o lécích, jejich formách, dávkování a aplikaci jsou sestaveny s nejlepším vědomím autorů. Z jejich praktického uplatnění ale nevyplývají pro autory ani pro nakladatelství žádné právní důsledky.*

**ISBN 978-80-247-3873-4 (tištěná verze)**  
**ISBN 978-80-247-7604-0 (elektronická verze ve formátu PDF)**  
**ISBN 978-80-247-7605-7 (elektronická verze ve formátu EPUB)**



# Obsah

<b>Předmluva</b> .....	<b>7</b>	Literatura .....	43
<b>ČÁST OBECNÁ</b> .....	<b>9</b>	2.1.1.3 Osteosyntéza z dorzálního přístupu .....	43
1.1 Zásady chirurgie ruky .....	11	Literatura .....	46
Literatura .....	14	2.1.2 Zlomeniny ostatních karpálních kostí .....	46
1.2 Implantáty .....	15	Literatura .....	51
1.2.1 Kirschnerův drát .....	15	2.1.3 Artrodézy u karpálních nestabilit .....	51
1.2.2 Cerkláží drát .....	16	2.1.3.1 Čtyřrohá fúze .....	53
1.2.3 Šrouby a dlahy .....	17	2.1.3.2 Artrodéza zápěstí .....	56
1.2.4 Biodegradabilní implantáty .....	18	2.1.3.3 Ostatní limitované artrodézy .....	58
1.2.5 Jiné implantáty .....	18	Literatura .....	59
1.2.6 Zevní fixace .....	20	2.2 Dlouhé kosti ruky .....	60
Literatura .....	21	2.2.1 Zlomeniny dlouhých kostí ruky .....	60
1.3 Klinická anatomie .....	23	2.2.1.1 Zlomeniny metakarpálních kostí .....	62
1.3.1 Klinická anatomie zápěstí .....	23	Literatura .....	70
Literatura .....	27	2.2.1.2 Zlomeniny článků prstů .....	71
1.3.2 Klinická anatomie dlouhých kostí ruky .....	29	Literatura .....	81
1.3.2.1 Klinická anatomie metakarpálních kostí .....	29	2.2.1.3 Zlomeniny metakarpů a článků prstů u dětí .....	83
1.3.2.2 Klinická anatomie článků prstů .....	31	Literatura .....	84
1.3.2.3 Architektonické uspořádání skeletu ruky .....	32	2.2.1.4 Zevní fixace dlouhých kostí ruky .....	85
Literatura .....	32	Literatura .....	87
<b>ČÁST SPECIÁLNÍ</b> .....	<b>33</b>	2.2.2 Artrodézy kloubů palce a artrodézy metakarpofalangeálních a interfalangeálních kloubů 2.–5. prstu .....	87
2.1 Zápěstí .....	35	2.2.2.1 Artrodéza karpometakarpálního kloubu palce .....	88
2.1.1 Zlomeniny os scaphoideum .....	35	2.2.2.2 Artrodéza metakarpofalangeálního kloubu palce .....	89
2.1.1.1 Diagnostika zlomenin os scaphoideum .....	35		
Literatura .....	38		
2.1.1.2 Osteosyntéza z palmárního přístupu .....	40		

2.2.2.3 Artrodéza metakarpofalangeálních kloubů 2.–5. prstu .....	90	2.2.2.6 Artrodéza distálních interfalangeálních kloubů 2.–5. prstu .....	93
2.2.2.4 Artrodéza proximálních interfalangeálních kloubů 2.–5. prstu .....	91	Literatura .....	94
2.2.2.5 Artrodéza interfalangeálního kloubu palce .....	92	<b>Rejstřík</b> .....	<b>97</b>
		<b>Souhrn, summary</b> .....	<b>101</b>



# Předmluva

Motto:

*Zlomeniny ruky mohou být komplikovány deformitou, pokud nejsou léčeny, nepohyblivostí, jsou-li léčeny nadbytečně a deformitou i nepohyblivostí, jsou-li léčeny špatně.*

A. B. Swanson

Kniha, kterou předkládáme odborné lékařské veřejnosti, je zaměřena na problematiku osteosyntéz a artrodéz skeletu ruky, tj. kostí a kloubů distálně od radiokarpálního kloubu.

Lidská ruka přichází do styku s okolním světem nejvíce ze všech částí těla, a proto jsou její poranění velmi častá. Mezi nejzávažnější patří zlomeniny. Anatomická stavba ruky s intimním spojením skeletu a muskulotendinózního aparátu může být příčinou trvalých následků i po úspěšném zhojení zlomeniny. Konzervativní léčení, které je doposud na ruce používáno nejčastěji, může být komplikováno šlachovými adhezemi a kloubní rigiditou, jež omezují funkci ruky. Snaha o prevenci takových následků vedla již v sedmdesátých letech 20. století k zavedení principů AO také do léčby těchto zlomenin. K dokonalému uplatnění této filozofie však mohlo dojít teprve po vyvinutí vhodných implantátů.

Na rozdíl od zlomenin jiných dlouhých kostí končetin s pevně stanovenými operačními standardy nelze u zlomenin kostí ruky vždy jednoznačně vymezit nejvhodnější léčebnou metodu. Srovnatelné funkční výsledky můžeme často dosáhnout i několika rozdílnými operačními postupy nebo stabilizací různými implantáty. Proto uvádíme kromě léčebných postupů preferovaných na našem pracovišti i alternativní metody, případně ty, které známe z literatury, ale nemáme s nimi vlastní zkušenosti.

Artrodézy některých kloubů ruky jsou kromě primárních nebo poúrazových artróz indikovány také pro defor-

mity u revmatické artritidy. Jedná se o zcela specifickou problematiku, a tudíž se jí podrobněji nezabýváme.

V současné době mohou zájemci o operační léčení skeletu ruky získat informace z několika moderních monografií a z četných sdělení uveřejněných v odborných časopisech.

Obtížnější však může být orientace v záplavě informací a zejména volba vhodné terapeutické metody. Operační postupy, které pokládáme za nejvhodnější, byly ověřeny na početném souboru našich pacientů. Jen v posledním desetiletí (1. 1. 2000 – 31. 12. 2009) bylo na traumatologickém oddělení Fakultní nemocnice Olomouc provedeno 833 osteosyntéz, případně artrodéz skeletu ruky. Je samozřejmé, že způsob chirurgického ošetření je ovlivněn nejen řadou objektivních faktorů, ale i subjektivních zkušeností. Každá kapitola předkládané knihy je proto doplněna citacemi základních literárních pramenů, aby se čtenář mohl podrobněji seznámit i s jinými názory. Technika operace a výsledky chirurgického ošetření jsou demonstrovány schematickými nákresey, případně rentgenogramy našich nemocných. Věříme, že přispějí k snadnějšímu pochopení všeho, co se nám nepodařilo dostatečně výstižně vyjádřit v příslušném textu.

autoři  
Olomouc, leden 2011





# ČÁST OBECNÁ





## Část obecná

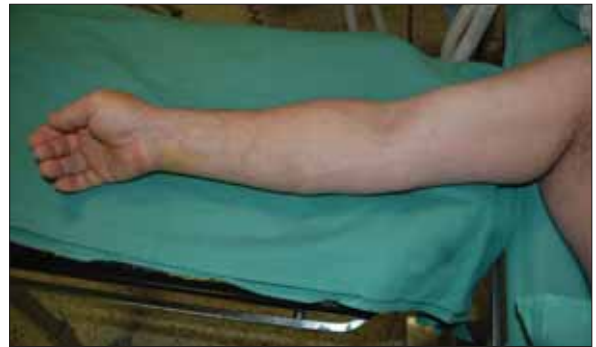### 1.1 Zásady chirurgie ruky

Způsob přípravy ruky před operačním výkonem je ovlivněn především zvyklostmi jednotlivých pracovišť. Proto nepřekvapí velké rozdílnosti v přípravě operačního pole, rouškování nebo použití turniketů nejen na našich pracovištích, ale i v odborné literatuře. Green (1) se spolupracovníky zdůrazňují, že důležitější než výběr konkrétní metody je její standardizace. To znamená naučit se používat jeden způsob přípravy ruky dokonale a naučit to i personál na operačním sále.

Před příjezdem pacienta na operační sál je operovaná končetina umyta mýdlem a nehty jsou zastřiženy a očištěny. Právě příprava nehtů je velmi důležitá. Rayan a Flournoy (2) zjistili na nehtech při běžné předoperační přípravě u 95 % pacientů významnou kontaminaci *Staphylococcus epidermidis* a u 65 % přítomnost kvasinek.

Pacient je uložen na operační stůl v poloze na zádech a operovaná končetina je volně položena na dostatečně stabilní a nepohyblivý operační stolek, jehož povrch je prostupný pro rentgenové paprsky a umožňuje tak peroperační skiaskopické vyšetření [obr. 1.1]. Před další přípravou je nutné dosáhnout dostatečné anestezie.

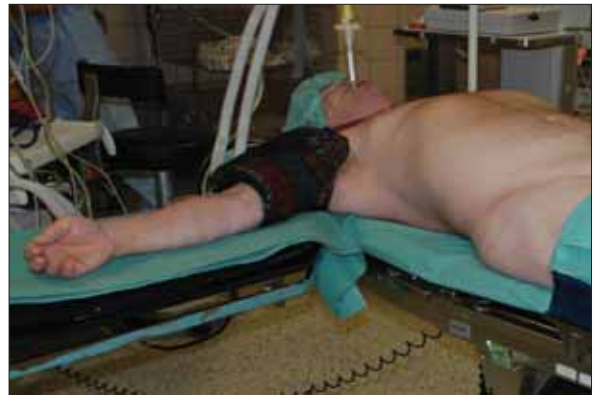Při osteosyntézách a artrodézách skeletu ruky podáváme předoperačně profylakticky intravenózně antibiotika. Aplikujeme je minimálně 30 minut před nafouknutím turniketů, kterým zajišťujeme bezkrevné operační pole. Peroperační aplikace při insuflovaném turniketě totiž nevede ke vzniku chráněného koagula. Volba antibiotika závisí na zvyklostech pracoviště a většinou zohledňuje současnou mikrobiologickou situaci pracoviště, respektive nemocnice. Nejčastěji jsou používána širokospektrá antibiotika – penicilínová nebo cefalosporinová řada (3).



Obr. 1.1 Končetina na operačním stolek

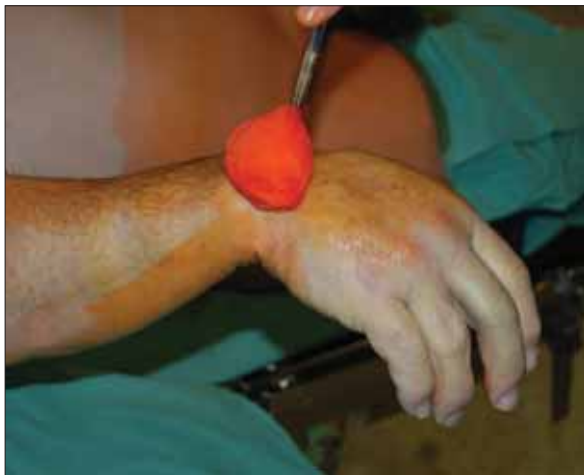Ochlupení holíme z operačního pole bezprostředně před aplikací antiseptických roztoků. I při šetrném holení může totiž dojít ke vzniku drobných ranek a dlouhý čas mezi holením a aplikací antiseptik zvyšuje riziko vzniku infekce (1).

Na paži operované končetiny nakládáme pneumatický turniket [obr. 1.2], který není zatím nafouknutý.



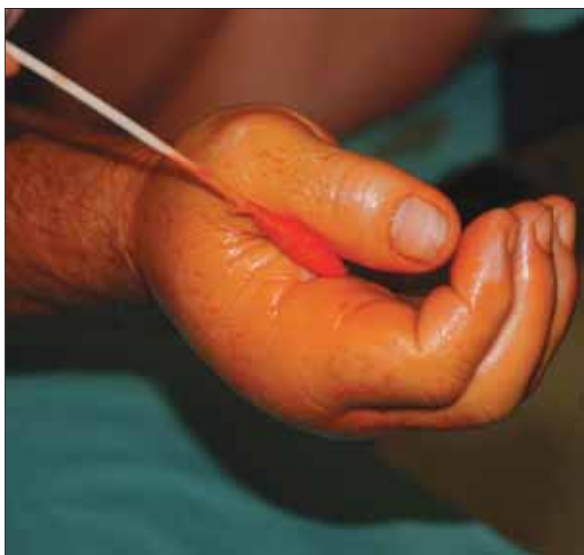Obr. 1.2 Naložení pneumatického turniketů na paži

Obíhající sestra nebo jiný člen sálového personálu pak končetinu nadzvedne a přidržuje ji v oblasti loketního kloubu. Asistující chirurg umyje důkladně a opakovaně končetinu antiseptickým roztokem od proximálního předloktí až po konečky prstů [obr. 1.3].

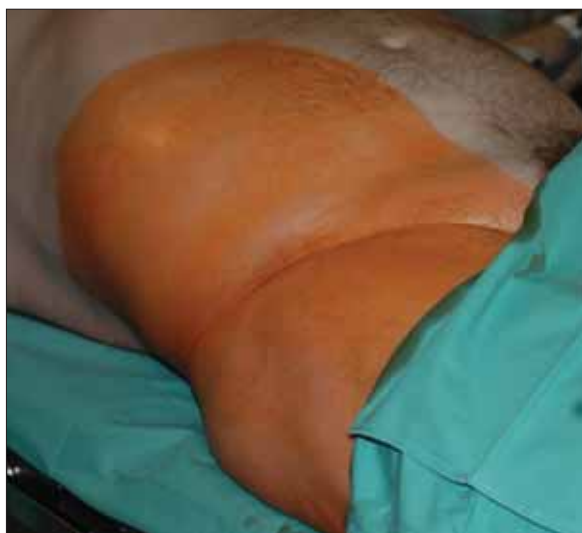

**Obr. 1.3** Důkladné umytí operačního pole roztokem Betadine

Na našem pracovišti používáme roztok Betadine (Iodopovidonum). V případě známé alergie na jód je nutné použít jiný antiseptický roztok. Pro důkladnou toaletu nehtů a meziprstních prostorů užíváme sterilní vatové tampony na špejli [obr. 1.4]. Pokud je plánován odběr kostního štěpu z lopaty kosti kyčelní, je tato oblast připravena stejným způsobem [obr. 1.5].

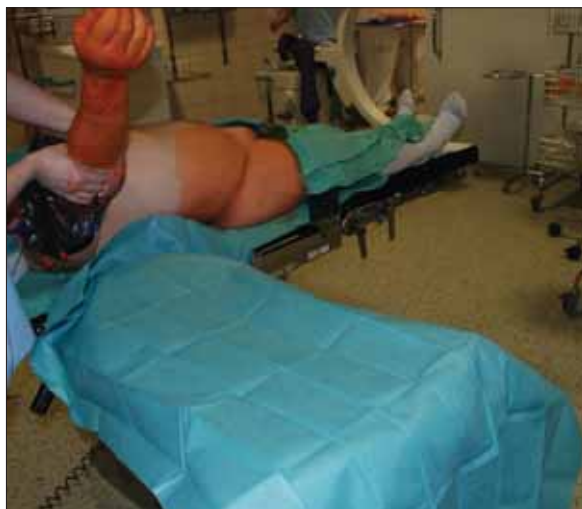

**Obr. 1.4** Umytí meziprstních prostorů a nehtových lůžek



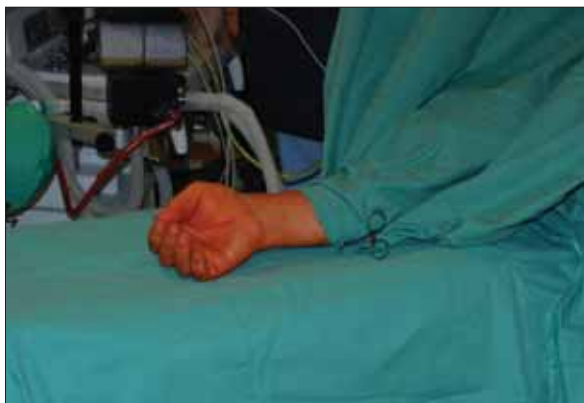**Obr. 1.5** Příprava operačního pole pro odběr kostního štěpu z lopaty kosti kyčelní

Rouškování operačního pole provádí operátor i asistence již ve sterilních pláštích a rukavicích. Na operační stolek je nejprve položena sterilní gumová rouška [obr. 1.6] a poté další dvě standardní operační



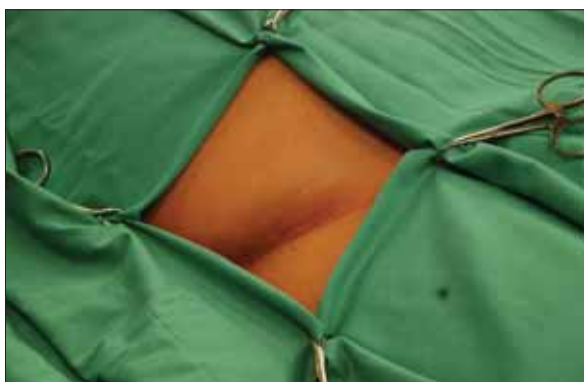**Obr. 1.6** Aplikace sterilní gumové roušky na operační stolek

roušky. Samotná končetina je poté zarouškována cirkulárně v oblasti distální třetiny předloktí a rouška je sepnuta svorkou na prádlo (Backhaus). Při manipulaci s končetinou během operačního výkonu hrozí sesunutí roušky, proto přes tuto nakládáme stejným způsobem ještě další a opět spínáme její konce svorkou na prádlo [obr. 1.7]. Poté je dokončeno rouškování



**Obr. 1.7** Zaruskování operačního pole na končetině

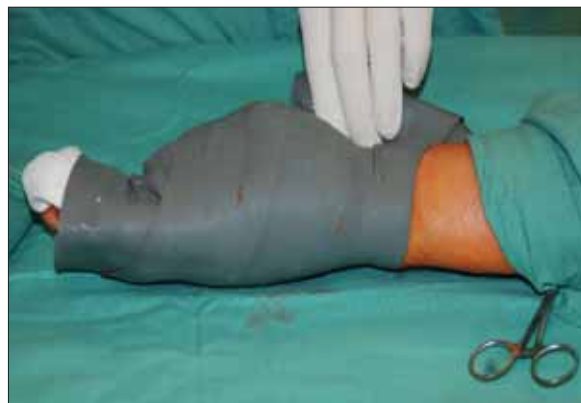celého pacienta. V případě již zmíněné nutnosti odběru kostního štěpu z lopaty kosti kyčelní je operační pole zaruskováváno standardně [obr. 1.8] a dočasně překryto další rouškou.



**Obr. 1.8** Zaruskování operačního pole pro odběr kostního štěpu

Asistující chirurg poté zaruskovanou končetinu nadzvedne a operatér nakládá a utahuje cirkulárně od konečků prstů až k turniketu sterilní Martenovo škrtdlo formou bandáže [obr. 1.9]. Jednotlivé otáčky (túry) se asi z jedné třetiny až čtvrtiny překrývají. Tím dochází k vyprázdnění většiny krve z cévního systému končetiny. U starších pacientů s pergamenovou kůží je potřeba nakládat bandáž šetrně, aby nedošlo k poškození kůže střížnými silami. Obdobně je třeba vyvarovat se při nakládání turniketu i vrásnění kůže pro riziko vzniku puchýřů. Po nafouknutí turniketu je bandáž sejmuta.

Hlavní výhodou operace v bezkrevném operačním poli je dobrý přehled pro operační tým a tím snížení rizika poškození jemných vitálních struktur, přede-



**Obr. 1.9** Naložení sterilního Martenova škrtdla

vším nervů a cév. Sterling Bunnell (4) považoval bezkrevné operační pole při operačním výkonu na ruce za nutnost, což dokládá jeho výrok: „*Mohl by klenotník opravit hodinky ponořené do inkoustu?*“

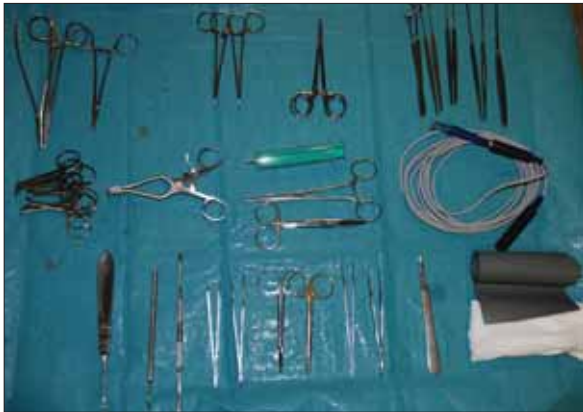Přesto je třeba myslet i na možné komplikace při užití turniketu. Většina komplikací je spojena s dobou trvání ischemie nebo s přímým tlakem pod manžetou. Je známo, že nervy jsou náchylnější k mechanickému (tlakovému) poškození, zatímco svaly jsou citlivější na ischemii (1). Guerra a Bednar (5) uvádějí jako nejčastější komplikace při užití turniketu pooperační otok, zarudnutí, ztuhlost, svalovou slabost bez známek parézy a dysestézie.

Literární prameny se liší v doporučení možné bezpečné doby ischemie i hodnoty tlaku v turniketu (1, 3, 6). Na našem pracovišti při operačních výkonech na ruce insuflujeme turniket na hodnotu 200 mm Hg. Pouze v případě hypertoniků s aktuálně vyšším systolickým tlakem navyšujeme tuto hodnotu o 50 mm Hg nad aktuální systolický tlak. Turniket ponecháváme insuflován maximálně 90 minut. Tato doba je dostatečná pro provedení většiny dále popsaných operačních výkonů na ruce. V případě déletrvajících operací uvolňujeme po 90 minutách turniket a opětovnou insuflaci provádíme až po 10–15 minutách.

Při ukončení operačního výkonu je možno zrušit bezkrevnost vypuštěním vzduchu z turniketu dvěma způsoby: 1. ještě před uzavěrem operační rány (v tom případě je nutná pečlivá hemostáza), nebo 2. ponecháme operační pole bezkrevné až do úplného uzavěru rány, pak ještě před odezněním anestezie přiložíme sterilní krytí a kompresi. Teprve potom manžetu turniketu vyprázdníme.

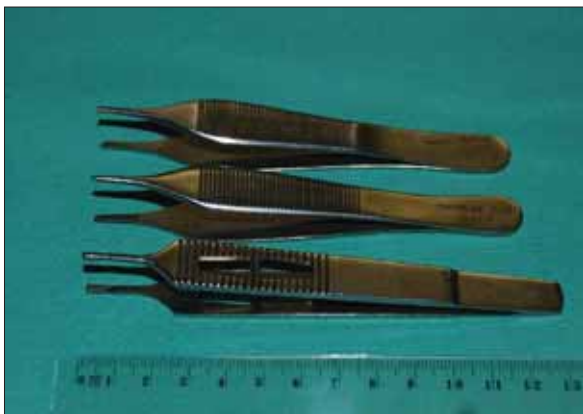Použití turniketu je kontraindikováno při hluboké žilní trombóze na ošetřované končetině, periferní neuropatii a Raynaudově nemoci (7, 8).

Kromě popsané předoperační přípravy vyžadují operační výkony na ruce také vhodné chirurgické instrumentarium. Základní nástroje (skalpel, disekční nůžky, anatomické a chirurgické pinzety, moskito peány, dvou- a vícezubé háčky, rozvěrače, raspatoria a elevatoria) se sice významně neliší od nástrojů používaných ve „velké“ kostní chirurgii [obr. 1.10], ale



**Obr. 1.10** Základní nástroje pro chirurgii ruky

nejedná se o nástroje identické. Atraumatická operační technika, která je na ruce nutností, vyžaduje nástroje přiměřené velikosti [obr. 1.11]. Týká se to i elektrokoagulatoru. Přednost dáváme jeho bipolární variantě, která je k okolním tkáním šetrnější [obr. 1.12].



**Obr. 1.11** Pinzety pro chirurgii ruky

Nedílnou součástí vybavení operačního sálu při provádění osteosyntéz a artrodéz skeletu ruky je i pojízdný rentgenový přístroj umožňující peroperační skiaskopii pro kontrolu správnosti repozece a polohy zaváděných implantátů.



**Obr. 1.12** Pinzeta pro bipolární koagulaci

## LITERATURA

1. Green, D. P. General principles. In: Green, D. P., Hotchkiss, R. N., Pederson, W. C., Wolfe, W. S. (eds.) *Green's operative hand surgery*. 5<sup>th</sup> edition. Elsevier Churchill Livingstone, Philadelphia 2005, p. 1–24.
2. Rayan, G. M., Flournoy, D. J. Microbiologic flora of human fingernails. *J Hand Surg* 1987, vol. 12A, p. 605–607.
3. Wright II, P. E. The hand: basic surgical technique and aftercare. In: Canale, S. T. (ed.) *Campbell's operative orthopaedics*. 10<sup>th</sup> edition. Mosby Inc., Philadelphia 2003, p. 3799–3814.
4. Bunnell, S. *Surgery of the hand*. 1<sup>st</sup> edition. J. B. Lippincott, Philadelphia 1944, 734 p.
5. Guerra, J. J., Bednar, J. M. Equipment malfunction in common hand surgical procedures: Complications associated with the pneumatic tourniquet and with the application of casts and splints. *Hand Clin* 1994, vol. 10, p. 45–52.
6. Wilgis, E. F. S. Observations on the effects of tourniquet ischemia. *J Bone Joint Surg* 1971, vol. 53A, p. 1343–1346.
7. Gazmuri, R. R., Muñoz, J. A., Ilic, J. P., Urtubia, R. M., Glacksmann, R. R. Vasospasm after use of a tourniquet: Another cause of postoperative limb ischemia? *Anaesth Analg* 2002, vol. 94, p. 1152–1154.
8. Rodola, F., Vagnoli, S., Ingletti, S. An update on intravenous regional anaesthesia of the arm. *Eur Rev Med Pharmacol Sci* 2003, vol. 7, p. 131–138.

## 1.2 Implantáty

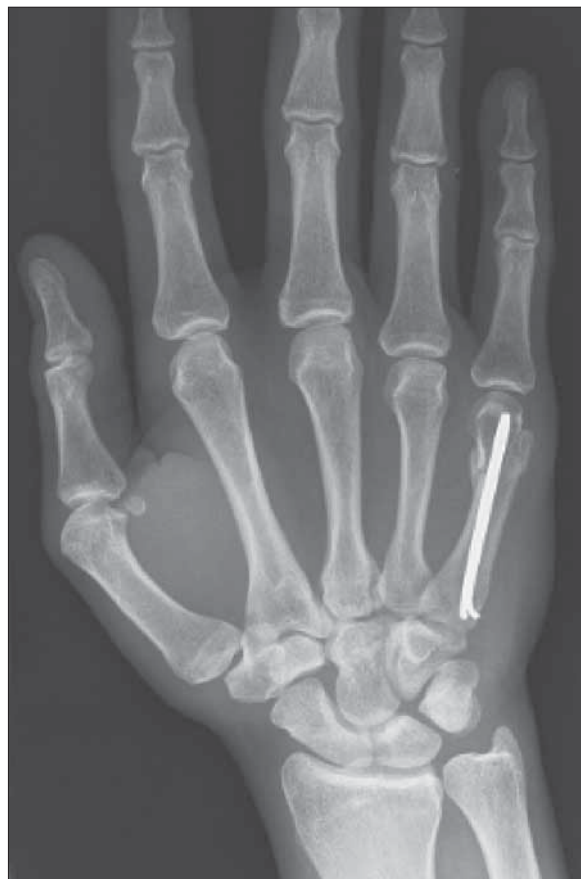### 1.2.1 Kirschnerův drát

Kirschnerův drát je nejznámější a často používaný implantát pro vnitřní fixaci skeletu ruky (1, 2). Svě dominantní postavení si udržel až do počátku sedmdesátých let 20. století (3). M. Kirschner jej původně vyvinul jako prostředek pro konzervativní léčbu zlomenin skeletální trakci. Bosworth jej v roce 1937 jako první použil k osteosyntéze 5. metakarpu (4).

Kirschnerův drát má řadu výhod, mezi které patří především možnost snadného perkutánního zavedení bez většího poškození měkkých tkání a krátká doba operace. Podle některých autorů splňuje kritéria pro miniinvazivní operační výkon (5, 6). Kirschnerovy dráty jsou cenově výhodné a jejich tloušťku lze volit podle velikosti fragmentů. Mohou být zavedeny kolmo nebo šikmo k ose kosti, u příčných nebo krátkých šikmých zlomenin metakarpů mohou být uloženy intramedulárně buď jednotlivě (7), nebo ve svazku (8–10). Umožňují i kombinaci axiální nitrodřeňové osteosyntézy s transfixací druhým drátem zavedeným kolmo do sousedního metakarpu, jak to doporučil u odlomené hlavičky 5. metakarpu Kapandji (11).

Nevýhodou osteosyntézy pomocí Kirschnerových drátů je nedostatečná stabilita (12, 13) s nutností pooperační imobilizace. Výjimkou je jen intramedulární fixace příčných zlomenin metakarpů – Foucherova „bouquet osteosynthesis“ (14) [obr. 1.13]. Zkřížené zavedené dráty mohou úlomky distrahovat a být příčinou paklobu (15). Další nevýhodou je předčasné uvolnění a migrace drátů (16–18) před zhojením zlomeniny. Může mít několik příčin. Namba se spolupracovníky (19) prokázali, že nejlepší ukotvení v kosti mají dráty s trokarovým hrotem. Nejméně spolehlivá je osteosyntéza dráty se zakončením vyrobeným „podomácku“ štípacími kleštěmi, které vytváří v kortikalis největší otvory a měly by být z operačních sálů vyloučeny. Hlavní příčinou předčasného uvolnění drátů je však zejména poškození kostní tkáně teplem, které vzniká při jejich zavádění.

Kost je na teplo mnohem citlivější, než se předpokládalo. Kostní nekrózu vyvolává působení teploty 56 °C po dobu 10 sekund (20, 21). Teplotu, která vzniká při vrtání lidské falangy, měřili pomocí termočlánku umístěného 4 mm od hrotu Kirschnerova drátu o průměru 1,1 mm Van Egmond se spolupracovníky (21). Při zavádění drátu v podélné ose kosti zjistili průměrnou teplotu 65 °C ( $\pm 26$  °C) při průměrné době vrtání 8 sekund ( $\pm 4$  sekundy) a vrtací síle 14 N ( $\pm 7$  N). Při zavádění drátu kolmo na podélnou osu



**Obr. 1.13** Intramedulární osteosyntéza u subkapitální zlomeniny 5. metakarpu

falangy průměrná teplota stoupla na 118 °C ( $\pm 29$  °C) při průměrné době vrtání 14 sekund ( $\pm 7$  sekund) a vrtací síle 31 N ( $\pm 7$  N). Khanna se spolupracovníky (20) sledovali tepelný efekt Kirschnerových drátů různé tloušťky a úpravy hrotu v experimentu na metatarzech a falangách čerstvě amputovaných lidských končetin. Z 27 pokusů byla 15krát zjištěna teplota 50 °C. Autoři prokázali výrazný vzestup teploty při použití drátů o průměru menším než 1,1 mm. Tyto poznatky zpochybňují vžitou představu o miniinvazivní osteosyntéze tenkými Kirschnerovými dráty. Podle výzkumu Pišky (22) byla nižší teplota naměřena při zavádění drátů, jejichž hroty byly upraveny do tvaru miniaturního vrtáku.

Podobnou funkci jako Kirschnerovy dráty mohou mít implantáty označované jako FFS („fragment fixation system“). Jsou to ocelové tyčinky různého průměru, na konci opatřené závitem. Podle potřeby je lze opatřit miniaturní podložkou, jež zvyšuje kompresi fragmentů. Výhodou těchto implantátů je

snadné zavádění, které je možné provést i perkutánně. Na rozdíl od Kirschnerových drátů existuje menší nebezpečí tepelného poškození kosti.

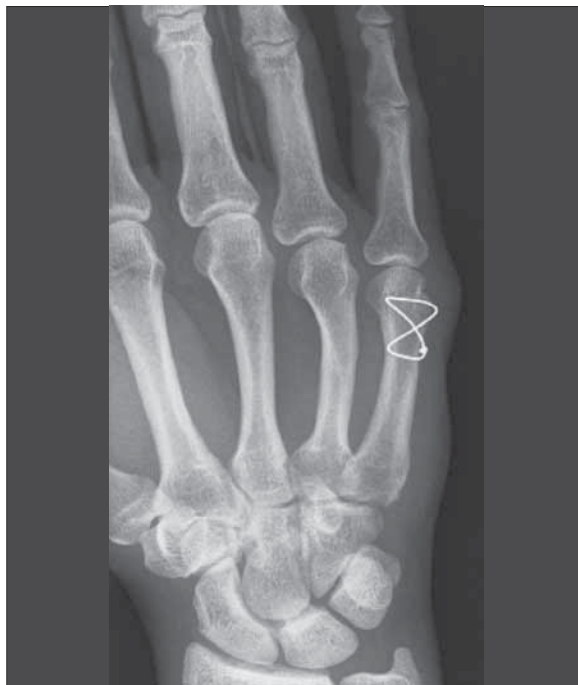Kirschnerovy dráty mají být po zavedení do kosti zkráceny a pokud možno uloženy pod kůží. Sníží se tak nebezpečí infekce.

### 1.2.2 Cerkláží drát

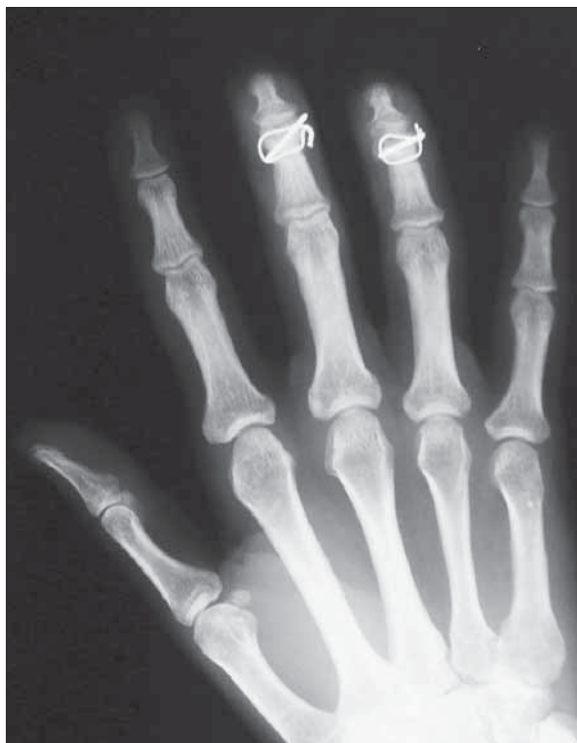Osteosyntéza dlouhých šikmých nebo spirálních zlomenin diafýzy drátem obkružujícím povrch kosti, jak ji popsal Lambotte (23), je obecně považována za obsoletní pro nutnost širokého operačního přístupu, možné poškození cévního zásobení kosti a nedostatečnou stabilitu. Weiss (24) přesto doporučil klasickou cerkláž k rekonstrukci baze středního článku u luxačních zlomenin s malými fragmenty. Umožňuje zahájit aktivní i pasivní rehabilitaci již druhý až čtvrtý den po operaci. Al-Qattan a Al-Lazzam (25) použili klasickou cerkláž drátem o tloušťce 0,3–0,35 mm k osteosyntéze dlouhých šikmých nebo spirálních zlomenin u 19 metakarpů. Osteosyntéza byla dostatečně stabilní a umožňovala aktivní rozvíčování bezprostředně po operaci. Poruchu kostního hojení nepozorovali ani po naložení dvou nebo tří cerkláží (25). Teoh se spolupracovníky (26) užívali cerkláž k udržení repozice před dlahovou osteosyntézou „obtížných“ zlomenin metakarpů a falang. Cerkláží dráty po osteosyntéze neutralizační dlahou neodstraňovali, přesto se všechny zlomeniny zhojily a u všech nemocných byla dosažena excelentní funkce.

Nejčastěji se ohebný drát používá k osteosyntéze, která se od klasické cerkláže značně liší. Segmüller (18) doporučil jednoduchou osteosyntézu drátem, který je ve tvaru osmičky aplikován na dorzální stranu kosti. Pro kompresi úlomků je důležité zakotvení drátu dorzálně od dlouhé osy diafýzy [obr. 1.14]. Tato vnitřní fixace však není stabilní a musí být doplněna sádrovou nebo plastovou dlahou.

Brüser a Noever (27) popsal v roce 1989 techniku kostního stehu – osteosutury – drátěnou kličkou umístěnou převážně intraoseálně. Indikací pro tento typ osteosyntézy jsou juxtaartikulární zlomeniny a je to často jediná alternativa osteosyntézy Kirschnerovým drátem (28). Stabilitu lze zvýšit naložením dvou osteosutur tak, aby jejich roviny svíraly úhel 90° (takzvaná technika 90–90). Podle Vanika a spolupracovníků (29) je tato metoda srovnatelná s osteosyntézou dlahou. Pevnost a rotační stabilitu osteosutury může zvýšit i šikmo zavedený Kirschnerův drát [obr. 1.15]. Tuto kombinaci dvou různých implantátů zavedl do praxe Lister (30).



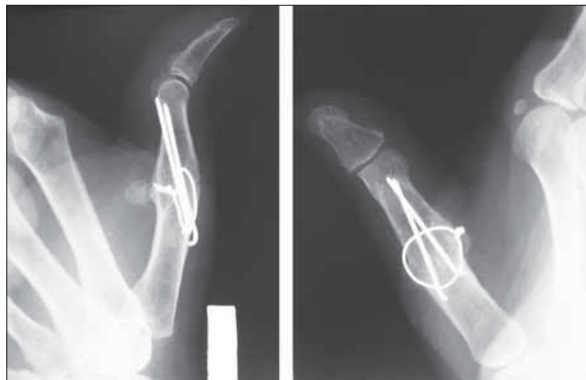**Obr. 1.14** Osteosyntéza subkapitální zlomeniny 5. metakarpu drátěnou kličkou podle Segmüllera



**Obr. 1.15** Osteosutura zlomenin středních článků technikou podle Listera

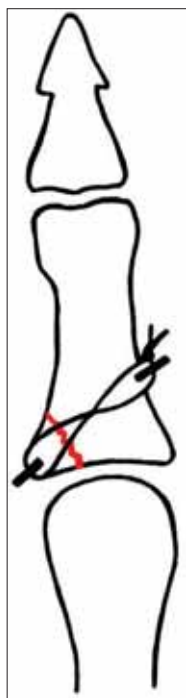


Osteosyntézu některých zlomenin dlouhých kostí ruky lze provést pomocí tažné cerkláže, která je kombinací dvou Kirschnerových a jednoho cerklážního drátu. Tato stabilní metoda je často používána k provedení artrodézy interfalangeálních kloubů [obr. 1.16].



**Obr. 1.16** Artrodéza MCP kloubu palce tažnou cerkláží

Dostatečně stabilní osteosyntézu dlouhých šikmých nebo spirálních zlomenin lze docílit kombinací Kirschnerových drátů zavedených kolmo na linii lomu a tažných kliček fixovaných okolo jejich konců (31). V českém písemnictví se tento postup obvykle označuje jako hemicerkláž [obr. 1.17].



### 1.2.3 Šrouby a dlahy

S výjimkou Herbertova šroubu a jeho modifikací jsou používány především k fixaci zlomenin tubulárních kostí podle zásad AO/ASIF (18, 32, 33). Výhodou dlahové osteosyntézy je stabilita (13, 15, 34). Massengill se spolupracovníky (12) v experimentu na metakarpech prasat dokázali, že při stabilizaci zlomeniny dlahou uloženou na dorzální ploše diafýzy se při ohýbání na hydraulickém stroji kost láme v metafýze, ale dlahu zůstává *in situ*. Je-li dlahu aplikována na laterální

**Obr. 1.17** Avulzní zlomenina baze základního článku palce ošetřená hemicerkláží

stranu kosti, praská kortikalis v otvorech pro šrouby. Dorzálně umístěná dlahu odolává ohybovým silám i při defektu protilehlé kortikalis. Proto je tato osteosyntéza indikována zejména u nestabilních a defektních zlomenin (32, 35–39).

Implantáty jsou zhotoveny z ocelové slitiny nebo titanu. Pro osteosyntézu tubulárních kostí ruky jsou k dispozici dlahy různých tvarů a délek. Kromě klasických, rovných dlah obsahují moderní instrumentaria i speciální dlahy pro zlomeniny metafýz – dlahy ve tvaru písmene L, T, dlahy minikondylární a pro některé zlomeniny diafýzy dlahy ve tvaru písmene H – „strut plate“ [obr. 1.18]. V posledních



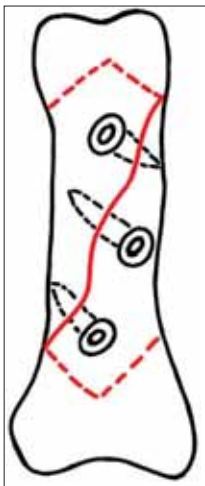
**Obr. 1.18** Dlahy pro osteosyntézu dlouhých kostí ruky (souprava Compact hand od firmy Synthes)

letech jsou pro osteosyntézu skeletu ruky k dispozici i úhlově stabilní dlahy, zatím jen v provedení 2,0 mm. Jejich použití je omezené a doposud nebyla zveřejněna žádná studie o jejich užití u zlomenin metakarpů a falang. Výhodou těchto implantátů je menší riziko sekundární dislokace a možnost osteosyntežovat některé kominutivní nebo defektní zlomeniny bez spongioplastiky (40).

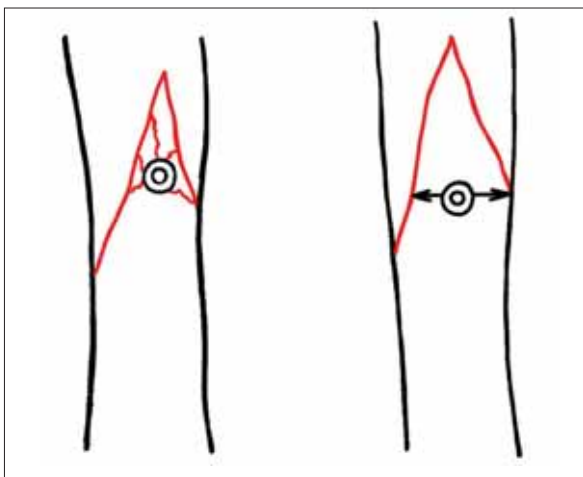
Velikost šroubů a dlah je ovlivněna pohlavím a tělesnou konstitucí pacienta a typem poraněné kosti (největší jsou u metakarpů, nejmenší u distálních článků). Nejčastěji jsou používány dlahy a šrouby velikostí 1,0 mm, 1,3 mm, 1,5 mm a 2,0 mm. Nástroje a implantáty pro vnitřní fixaci všech typů zlomenin metakarpů a falang obsahuje například instrumentarium Compact hand (Synthes).

Nejčastější indikací pro dlahovou osteosyntézu jsou zlomeniny metakarpů. Na rozdíl od velkých rourovitých kostí končetin stačí u tubulárních kostí ruky, je-li dlahu na každé straně lomné linie fixována jen

dvěma šrouby (4 kortexy). Dlouhé šikmé a spirální zlomeniny metakarpů a proximálních falang je možné spolehlivě fixovat dvěma až třemi tahovými šrouby zavedenými kolmo na linii lomu [obr. 1.19]. Aby při kompresi nedošlo k odlomení kortikalis, musí mít fixovaný fragment nejméně trojnásobnou šířku, než je průměr použitého šroubu (41) [obr. 1.20]. U zlomenin falang lze tam, kde je to vhodné, zavádět šrouby z malé incize i perkutánně (42).



**Obr. 1.19** Schematické znázornění osteosyntézy třemi tahovými šrouby



**Obr. 1.20** Nezbytná minimální vzdálenost šroubu od linie zlomeniny

### 1.2.4 Biodegradabilní implantáty

Použití vstřebatelných implantátů k osteosyntéze zlomenin skeletu ruky je spíše výjimečné. Důvodem je nejen jejich vysoká cena, ale i nároky kladené na pevnost konstrukce kost – implantát při aktivním pohybu prstů. Implantáty jsou vyrobeny z polymerů na bázi kyseliny mléčné, kyseliny glykolické nebo z polymerů paradioxanonu.

Merle a Voche (43) použili vstřebatelné tyčinky k 52 artrodézám metakarpofalangeálních kloubů. Warris se spolupracovníky (44) experimentálně prokázali, že tyčinka o průměru 1,5 mm má při dorzálním a pal-

márním ohýbání pevnost srovnatelnou s Kirschnerovým drátem stejné tloušťky. Naproti tomu Gogolewski uvádí u biodegradabilních implantátů pevnost v tahu asi 36 % a v ohybu přibližně 54 % pevnosti kovových implantátů. Ztrátu odolnosti lze očekávat za 1–7 měsíců a kompletní resorpci implantátů za 36–72 měsíců. Kujala se spolupracovníky (45) použili biodegradabilní šrouby k osteosyntéze tří zlomenin a tří pakloubů os scaphoideum. U pěti nemocných došlo k solidnímu zhojení a u všech nemocných si šrouby zachovaly pevnost až do úplné kostní konsolidace.

Předpokládanou hlavní výhodou vstřebatelných implantátů je jejich postupná degradace ve tkáních. Tato skutečnost může mít význam tam, kde byly použity biodegradabilní tyčinky místo Kirschnerových drátů (46). Při použití šroubů nebo dlah má však tato vlastnost pouze omezenou platnost, protože většinu miniaturních kovových implantátů není nutné odstraňovat (47, 48).

### 1.2.5 Jiné implantáty

Herbertův šroub, který je v klinické praxi používán od roku 1977 (49, 50), byl vyvinut především k osteosyntéze zlomenin člunkové kosti. Tento implantát umožňuje dosáhnout kompresi mezi fragmenty zlomeniny pomocí dvou závitů s nestejnou výškou stoupaní. Protože nemá klasickou hlavičku, lze jej zanořit pod kloubní chrupavku do subchondrální kosti [obr. 1.21]. Nedochozí tak k dráždění okolních tká-



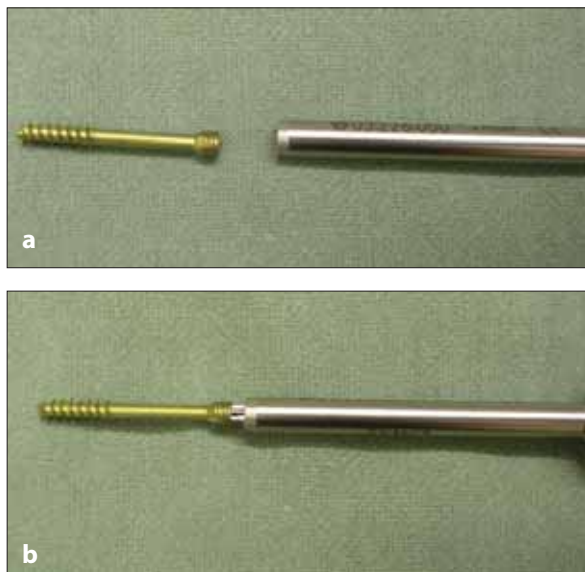
**Obr. 1.21** Šroub Herbertova typu ve variantě se standardní (stříbrná barva) a vysokou (zlatá barva) kompresí

ni a po zhojení zlomeniny není nutná jeho extrakce. Kromě zlomeniny člunkové kosti je tento šroub užíván i v osteosyntéze periartikulárních zlomenin tubu-

lárních kostí ruky nebo u nitrokloubních zlomenin loketního kloubu (51, 52). V současnosti je na trhu několik variant tohoto šroubu:

- Herbert bone screw (Zimmer, Inc., USA) je nekanalizovaný šroub s šíří závitů 3,9 a 3,0 mm, který je možno zavádět pomocí speciálního cílicího a kompresního zařízení – „jigu“;
- headless bone screw – HBS (Martin, Tuttlingen, Německo) – kanalizovaný šroub se závitů šíře 3,9 a 3,0 mm (vyráběný nejen ve variantě standardní a vysoké komprese, ale i v kanalizované variantě HBS mini s šíří závitů 3,2 a 2,5 mm), vhodný především pro zlomeniny proximálního pólu člunkové kosti.

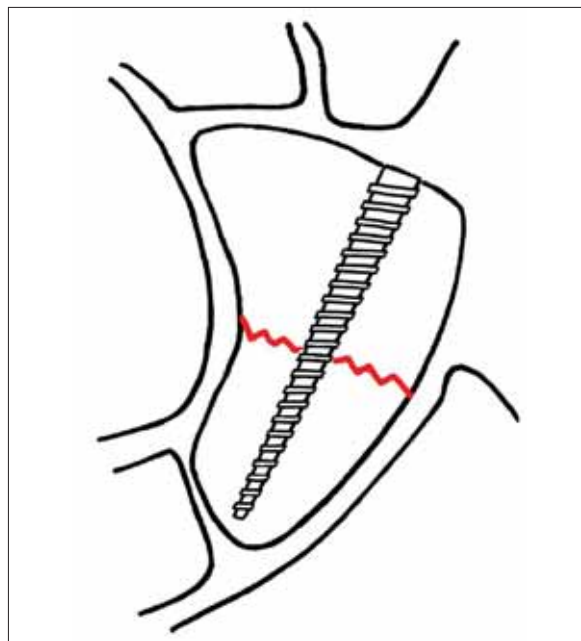
Odlišným principem je dosaženo komprese u headless cannulated screw – HCS (Synthes, Švýcarsko). Na první pohled se zdá, že jde o šroub Herbertova typu, ale oba závitů mají stejné stoupání (1,25 mm). Jen v oblasti „hlavičky“ šroubu je závit zdvojen. Komprese úlomků je dosaženo pomocí speciálního kompresního pouzdra, které při zanořování hlavice šroubu do kosti tlačí proximální fragment směrem k distálnímu [obr. 1.22 a,b].



**Obr. 1.22** a) kompresní šroub pro člunkovou kost a kompresní pouzdro, b) šroub s kompresním pouzdem připravený k aplikaci

Acutrak (Acumed, USA) není na náš trh dodáván, nicméně v literatuře jsou často hodnoceny výsledky léčby při jeho použití. Na rozdíl od šroubů Herbertova typu nemá dva závitů, ale celý implantát je tvořen jedním závitěm, jehož stoupání se postupně snižuje,

zatímco šíře šroubu se zvětšuje [obr. 1.23]. Experimentální práce na kadáverech ukazují vyšší kompresi mezi úlomky ve srovnání se šrouby Herbertova typu, nicméně z klinického hlediska je důležitá skutečnost, že optimální míra komprese úlomků nutná ke zhojení zlomeniny člunkové kosti zůstává doposud neznámá (53).

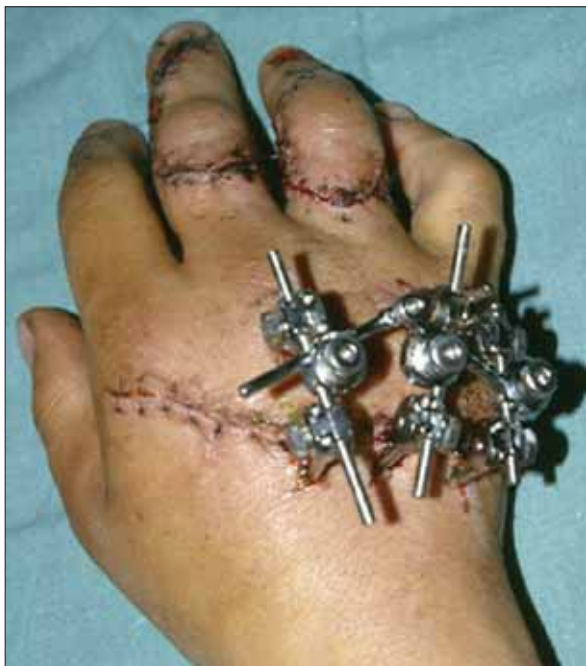

**Obr. 1.23** Schéma šroubu Acutrak pro osteosyntézu zlomenin člunkové kosti

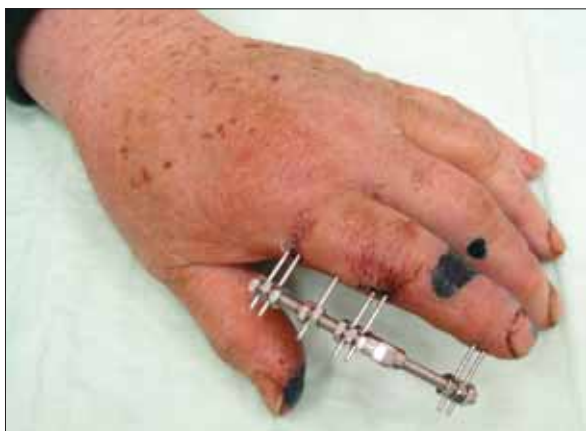Implantát ve tvaru malé skoby byl poprvé v kostní chirurgii použit Bloodgoodem v roce 1906 (54). Širšího použití doznaly tyto implantáty až v 80. letech minulého století v souvislosti s vývojem bimetaloých slitin s tvarovou pamětí – tzv. SMS z angl. „shape memory staples“ (55). Skoby vyráběné ze slitiny niklu a titanu (Ni–Ti) mají tvar písmene „U“ a po repozici zlomeniny jsou aplikovány na její tahovou stranu. Při zahřátí slitiny na tělesnou teplotu dojde ke změně tvaru s konvergencí obou podélných ramen a tím ke kompresi zlomeniny (54, 55). Skoby jsou nejčastěji využívány k osteosyntéze příčných a krátkých šikmých zlomenin metakarpů a článků prstů, ale také zlomenin a paklobů člunkové kosti, k limitovaným dézám zápěstí i karpometakarpálního kloubu palce (52–56). Hlavní výhodou těchto implantátů je dostatečná komprese a na rozdíl od dlahové osteosyntézy malá kontaktní plocha mezi implantátem a povrchem kosti, což minimalizuje poškození periostu a cévního zásobení hojící se kosti (52).

### 1.2.6 Zevní fixace

Podobně jako u jiných rourovitých kostí jsou hlavní indikací pro zevní fixaci skeletu ruky otevřené a infikované zlomeniny (58–61). Skutečnost, zda jde o poranění otevřené nebo zavřené, však má v chirurgii ruky menší význam než u jiných dlouhých kostí končetin (60). Indikace k zevní fixaci skeletu ruky jsou rozšířeny o zlomeniny s rozsáhlým poraněním měkkých tkání (62–64) [obr. 1.24], některé defektní

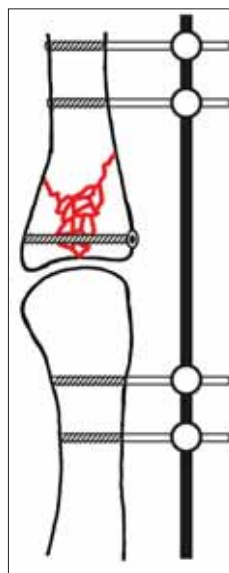


**Obr. 1.24** Zevní fixace otevřených zlomenin 3.–5. metakarpu



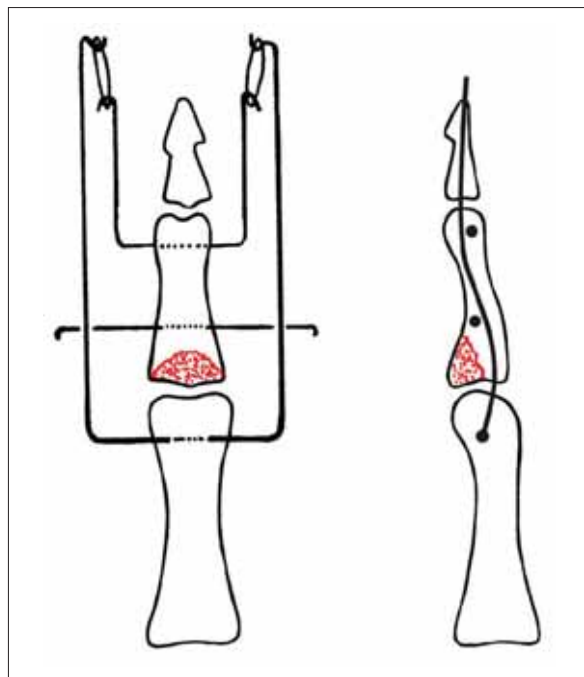
**Obr. 1.25** Zevní fixace zlomenin článků 2. prstu fixátorem Ellis (od firmy Link)

a nestabilní zlomeniny (59, 60, 63) a zavřené zlomeniny paraartikulární a intraartikulární (59, 62, 64) [obr. 1.25]. Fixátor lze použít i k artrodéze interfalangeálního kloubu (65). U tříštivých zlomenin v blízkosti metakarpofalangeálních nebo interfalangeálních kloubů lze kombinovat nestabilní vnitřní fixaci s fixací zevní, která zajišťuje neutralizaci střížných nebo ohybových sil [obr. 1.26].



V současné době je k dispozici řada typů unilaterálních minifixátorů, které jsou do kostních fragmentů fixovány miniaturními Schanzovými šrouby, fixovanými nad povrchem kůže svorkami s možností sekundární repozice, distrakce nebo komprese. Takzvané dynamické fixátory (například Suzukiho fixátor) umožňují limitovaný pohyb v poraněném kloubu (66–68) [obr. 1.27].

**Obr. 1.26** Schéma kombinace vnitřní a zevní fixace u zlomeniny baze základního článku



**Obr. 1.27** Dynamický fixátor podle Suzukiho