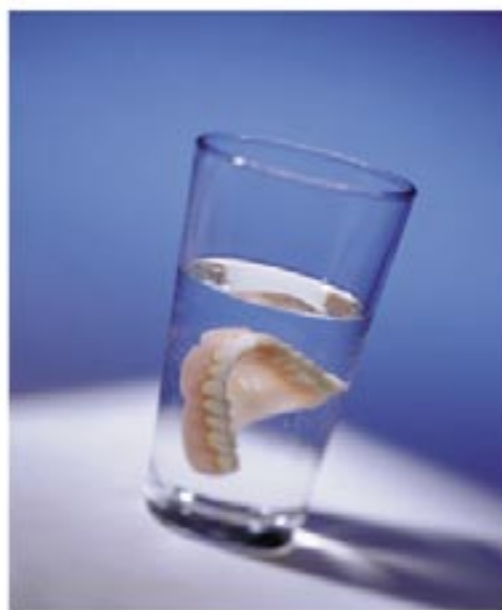

Tatjana Dostálová

FIXNÍ A SNÍMATELNÁ PROTETIKA





Copyright © Grada Publishing, a.s.

Upozornění pro čtenáře a uživatele této knihy

Všechna práva vyhrazena. Žádná část této tištěné či elektronické knihy nesmí být reprodukována a šířena v papírové, elektronické či jiné podobě bez předchozího písemného souhlasu nakladatele. Neoprávněné užití této knihy bude **trestně stíháno**.

Používání elektronické verze knihy je umožněno jen osobě, která ji legálně nabyla a jen pro její osobní a vnitřní potřeby v rozsahu stanoveném autorským zákonem. Elektronická kniha je datový soubor, který lze užívat pouze v takové formě, v jaké jej lze stáhnout s portálu. Jakékoliv neoprávněné užití elektronické knihy nebo její části, spočívající např. v kopírování, úpravách, prodeji, pronajímání, půjčování, sdělování veřejnosti nebo jakémkoliv druhu obchodování nebo neobchodního šíření je zakázáno! Zejména je zakázána jakákoliv konverze datového souboru nebo extrakce části nebo celého textu, umístování textu na servery, ze kterých je možno tento soubor dále stahovat, přitom není rozhodující, kdo takovéto sdílení umožnil. Je zakázáno sdělování údajů o uživatelském účtu jiným osobám, zasahování do technických prostředků, které chrání elektronickou knihu, případně omezují rozsah jejího užití. Uživatel také není oprávněn jakkoliv testovat, zkoušet či obcházet technické zabezpečení elektronické knihy.



Doc. MUDr. Tat'jana Dostálová, DrSc.

FIXNÍ A SNÍMATELNÁ PROTETIKA

Recenze:

Doc. MUDr. Jiří Bittner, CSc.

MUDr. Marie Bartoňová, CSc.

© Grada Publishing, a.s., 2004

Cover Photo © Allphoto Images, 2004

Vydala Grada Publishing, a.s.

U Průhonu 22, Praha 7

jako svou 1879. publikaci

Odpovědná redaktorka PhDr. Alena Reimanová

Sazba a zlom Vladimír Vašek

Obrázky dodala autorka

Fotografie na obálce Allphoto Images

Počet stran 220

První vydání, Praha 2004

Vytiskla tiskárna PBtisk s. r. o.

Prokopská 8, Příbram VI

Názvy produktů, firem apod. použité v knize mohou být ochrannými známkami nebo registrovanými ochrannými známkami příslušných vlastníků, což není zvláštním způsobem vyznačeno.

Postupy a příklady v této knize jsou sestaveny s nejlepším vědomím autorky. Z jejich praktického uplatnění ale nevyplývají pro autorku ani pro nakladatelství žádné právní důsledky.

Všechna práva vyhrazena. Tato kniha ani její část nesmí být žádným způsobem reprodukována, ukládána či rozšiřována bez písemného souhlasu nakladatelství.

ISBN 80-247-0655-5 (tištěná verze)

ISBN 978-80-247-6770-3 (elektronická verze ve formátu PDF)

© Grada Publishing, a.s. 2011

Obsah

Předmluva	10
1 Vyšetření a plán ošetření	11
1.1 Cíl ošetření	11
1.2 Vyšetření pacienta	11
1.3 Celkový zdravotní stav pacienta	11
1.4 Defekty chrupu	12
1.5 RTG vyšetření.	16
1.6 Biologický faktor zubů	17
1.7 Celkový stav dutiny ústní	18
1.8 Vyšetření muskuloskeletálního komplexu	18
1.9 Studijní modely	18
1.10 Simulace budoucí protetické práce	19
1.11 Plán ošetření.	21
1.12 Cena protetického ošetření	22
2 Terapie	23
3 Dělení zubních náhrad	24
4 Fixní zubní náhrady	25
4.1 Rekonstrukce části korunky	25
4.2 Korunky	25
4.3 Fixní můstky	26
5 Příprava pilíře	27
5.1 Preparace pilíře	27
6 Ochrana pilíře po preparaci – impregnace, provizorní korunky a můstky	33
7 Otiskování	36
7.1 Příprava pilíře před otiskováním	36
7.2 Ochrana pilíře po preparaci	36
7.3 Retrakce marginální gingivy	36
7.4 Otiskovací lžice	37
7.5 Otiskovací hmoty pro fixní protetiku	38
7.6 Pracovní postup při otiskování	40
7.7 Dezinfekce otisků	45
7.8 Přeprava a skladování otisku	46

7.9	Čistění lžic, aplikátorů, směšovacích zařízení.	46
7.10	Zhotovení pomocného situačního otisku protilehlé čelisti	47
8	Registrace čelistních vztahů	49
9	Výběr barvy pro fixní zubní náhradu	51
9.1	Postup při výběru barvy	51
10	Modelové hmoty	52
10.1	Vlastnosti modelových materiálů	52
10.2	Druhy modelových materiálů	52
11	Pracovní model	54
11.1	Pracovní postup při zhotovení pracovního modelu	55
12	Artikulátory.	59
12.1	Přenos anatomických rozměrů z pacienta do přístroje.	62
12.2	Roviny a úhly důležité pro přenos do artikulačního přístroje	62
12.3	Zastavení modelů do artikulátoru	63
12.4	Použití kaloty k zastavení okluzní roviny	65
12.5	Zastavení modelů pomocí obličejového oblouku	65
12.6	Simulace pohybů kloubu	67
12.7	Artikulace chrupu	70
13	Dentální slitiny kovů	73
13.1	Dělení dentálních slitin	73
13.2	Slitiny ušlechtilých kovů obsahující nejméně 75 % zlata a kovů platinové skupiny	74
13.3	Slitiny s redukováným obsahem ušlechtilých kovů	74
13.4	Dentální slitiny zlatoplatinové	74
13.5	Dentální slitiny zlatopalladiové	75
13.6	Zlaté pájky	75
13.7	Dentální slitiny stříbrné	75
13.8	Slitiny pro napalování keramiky	75
13.9	Dentální slitiny chromkobaltové (kobaltové) a chromkobaltniklové (niklové).	76
13.10	Hliníkové bronzy	76
13.11	Titan.	77
13.12	Pájky	77
14	Modelovací materiály	78
14.1	Vosky	78

14.2	Modelovací plasty	78
15	Izolační hmoty	79
16	Hmoty formovací – zatmelovací	80
16.1	Sádrové zatmelovací hmoty	80
16.2	Fosfátové zatmelovací hmoty	81
16.3	Křemičité (etylsilikátové) zatmelovací hmoty	81
17	Příprava kovové konstrukce	82
17.1	Modelace předtvaru	82
17.2	Vtokový systém	85
17.3	Lití	86
17.4	Opracování odlitku	90
18	Brusné a lešticí materiály	92
19	Keramické materiály	93
19.1	Dělení keramických materiálů	93
19.2	Proces vypalování keramiky	95
19.3	Užití keramických materiálů	95
19.4	Pracovní postup při zhotovení kovokeramických zubních náhrad	97
19.5	Pracovní postup při zhotovení celokeramické konstrukce	102
20	Plastické materiály	103
20.1	Chemie makromolekulárních látek	103
20.2	Korunkové a můstkové pryskyřice	103
20.3	Plasty plněné keramickými částicemi nebo materiály na bázi skla	104
20.4	Nekovová konstrukce pro celoplastové náhrady	105
20.5	Pracovní postup	105
21	Adhezivní náhrady	111
22	Kořenová inlej, plastická kořenová dostavba	113
22.1	Kořenová inlej	113
22.2	Plastická kořenová dostavba	115
23	Protetická rekonstrukce pomocí implantátu	118
24	Tmelení fixních prací	122
25	Domácí péče o zubní náhrady	124
26	Snímatelné náhrady	126
26.1	Definice a rozdělení snímatelných náhrad	126
26.2	Společné konstrukční prvky částečných snímatelných náhrad	127

26.3	I. třída – snímatelný můstek – chrup s mezerami	134
26.4	II. třída – sedlová náhrada – zkrácený zubní oblouk	136
26.5	III. třída – desková náhrada – ojedinelé zuby nebo jejich skupiny	136
26.6	IV. třída – celková náhrada – bezzubá čelist	137
27	Přehled postupů při zhotovení snímatelných náhrad	138
27.1	Předběžný otisk a zhotovení modelu	138
27.2	Individuální otisk a pracovní model	140
28	Stanovení mezičelistních vztahů	148
28.1	Vertikální čelistní vztahy	148
28.2	Horizontální stanovení čelistních vztahů	150
28.3	Spojení individuálního otisku a stanovení mezičelistních vztahů	152
28.4	Výběr umělých zubů	155
29	Statická pravidla pro postavení umělých zubů	158
30	Artikulace chrupu snímatelné náhrady	160
31	Kovové konstrukční prvky částečných snímatelných náhrad	161
31.1	Kotevní prvky	161
31.2	Nesponová kotevní zařízení	163
31.3	Stabilizační prvky	168
31.4	Spojovací prvky	168
31.5	Tělo náhrady	170
31.6	Postup při zhotovení kovové části náhrady	170
32	Zkouška modelu náhrady v ústech	175
33	Polymerace náhrady	177
33.1	Teplem polymerující pryskyřice	177
33.2	Licí pryskyřice polymerující chemickou reakcí	180
33.3	Speciální pracovní postupy při zhotovení snímatelné náhrady	184
34	Celková náhrada	185
35	Opravy snímatelných náhrad	188
36	Rebáze náhrady	189
37	Odevzdání snímatelné náhrady	191
38	Adhezivní pasty, prášky a podložky	192
39	Imediátní snímatelná náhrada	193

40 Nesponová náhrada	194
40.1 Extrakoronální zásuvné spoje – pracovní postup.	194
40.2 Snímatelná náhrada s opěrným třmenem	202
40.3 Hybridní náhrada	206
40.4 Dlouhodobá péče o nesponové kotevní prvky	207
41 Snímatelné náhrady ve spojení s implantáty.	210
41.1 Plán ošetření	212
41.2 Indikace a kontraindikace	212
41.3 Pracovní postup	213
Seznam vybrané literatury	215
Rejstřík	217

Předmluva

Knihu tvoří soubor kapitol z fixní a snímatelné protetiky, které upřesňují základní pracovní materiály, postupy a použití. Publikace volně rozšiřuje a navazuje na monografii „Snímatelná protetika – moderní klinické postupy“ (Praha : Quintessenz, 1999). Je určena pro zubní lékaře i laboranty a doplňuje stávající učebnice zmiňované v seznamu vybrané literatury.

Chtěla bych poděkovat své rodině i spolupracovníkům za podporu, kterou mi poskytují.

Tuto učebnici věnuji MUDr. Marii Bartoňové, CSc. a prof. MUDr. Jiřímu Mazánkovi, DrSc., bez jejichž pomoci by nikdy nevznikla.

1 Vyšetření a plán ošetření

1.1 Cíl ošetření

Cílem protetického ošetření je náhrada ztracených částí zubu, celého zubu, skupiny zubů až chrupu jako celku. Metody rekonstrukce jsou dnes velmi dokonalé, otázkou však zůstává, co pacient od rekonstrukce očekává – zda především estetiku, nebo funkčnost a jaké míry funkční rehabilitace chce dosáhnout.

Zásadním kritériem je subjektivní i objektivní dostupnost řešení. Správné a vhodné ošetření zajistí dlouhodobý úspěch sanace. Dnes je již zcela na rozhodnutí ošetřujícího lékaře i pacienta, jak bude terapie náročná. Lze říci, že z hlediska protetiky je rekonstrukce z pohledu dlouhodobé stability léčení prioritní. Správné plánování ošetření, jeho časová posloupnost i další péče o pacienta jsou hlavní zásadou úspěšné klinické praxe.

1.2 Vyšetření pacienta

Vyšetření pacienta a plánu ošetření by měla být věnována jedna návštěva. Správná doba od stanovení plánu do počátku vlastního zhotovení náhrady je 1–2 týdny (nebrání-li řešení zdravotní nebo finanční důvody). Příliš veliký odstup může v pacientovi vzbudit nejistotu, některé starší osoby mohou zapomenout jednotlivé fáze ošetření, vše musíme znovu vysvětlovat a ztrácíme v ordinaci zbytečně čas. Psychologicky velmi dobře působí, má-li stomatolog fotodokumentaci obdobného řešení, a pacient si může snadno představit konkrétní funkční i estetický výsledek. Ideální je dát možnost konfrontace s jiným pacientem, který má podobné řešení a je s ním spokojen. Součástí protetického ošetření u složitějších rekonstrukcí chrupu by měl být časový plán, včetně rozpočtu.

Vyšetření pacienta můžeme rozdělit do několika částí. Nejdříve posuzujeme stav hlavy a krku se zaměřením na kvalitu chrupu. Je nutné provést klinické zhodnocení defektu chrupu, posouzení stavu jednotlivých zubů i jejich závěsného aparátu. Klinickou situaci dokreslí studijní modely v artikulátoru a RTG vyšetření. Celkový stav pacienta a schopnost spolupráce i jeho finanční možnosti často určují budoucí průběh ošetření.

1.3 Celkový zdravotní stav pacienta

Pro správný návrh ošetření je nezbytné posoudit i celkový zdravotní stav pacienta, který může výrazně ovlivnit definitivní protetický plán. Přítomnost kardiovasku-

lárních onemocnění může limitovat možnost chirurgického zákroku při zavedení implantátů, diabetes mellitus může brzdít nebo dokonce narušit proces hojení. Dlouhodobá medikace může změnit mikroflóru dutiny ústní, stejně jako některé přípravky např. s obsahem atropinu mohou výrazně snižovat salivaci.

Při revmatických onemocněních, artritidách, Parkinsonově chorobě a jiných stavech s omezenou pohyblivostí zřídka indikujeme určité typy nesponových náhrad, které vyžadují zručnost pacienta při nasazování a vyjímání náhrady z úst, případně při udržování hygieny.

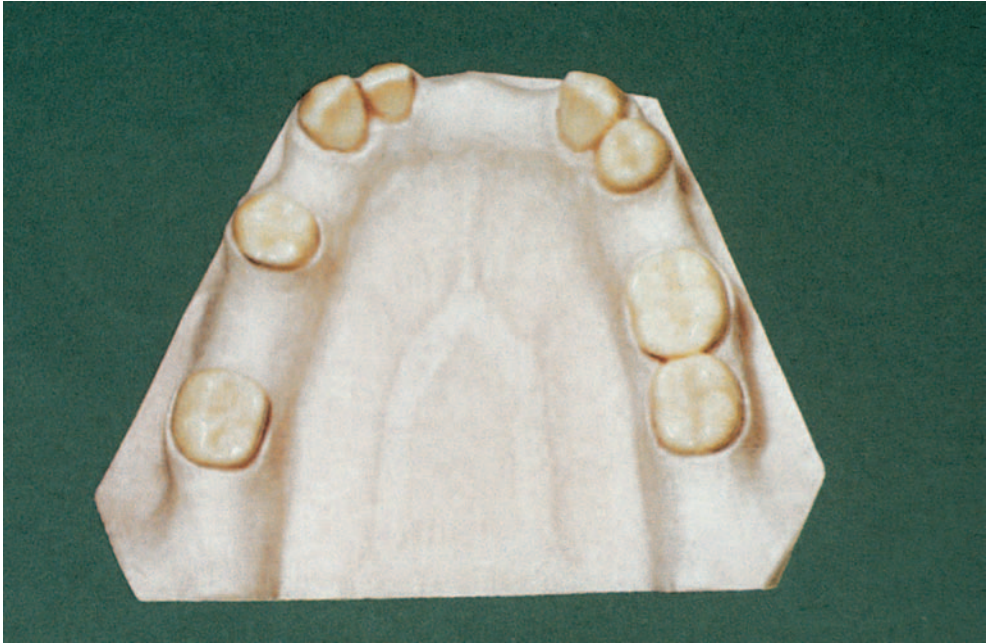
U alergických pacientů může být problémem schopnost snášet navržený materiál. Před indikací je proto vhodné prověřit v anamnéze potenciální nebezpečí netolerance, na místě je kontrola reakce pacienta kožním testem. Při vlastním ošetření pak může být protetický výkon proveden za podpory anesteziologa.

Zvýšená opatrnost se musí věnovat i dalším závažným celkovým stavům, např. hematologicky nemocným, psychicky hendikepovaným, HIV pozitivním nebo se sérovou hepatitidou. Protetický návrh zde nejprve konzultujeme s ošetřujícím lékařem.

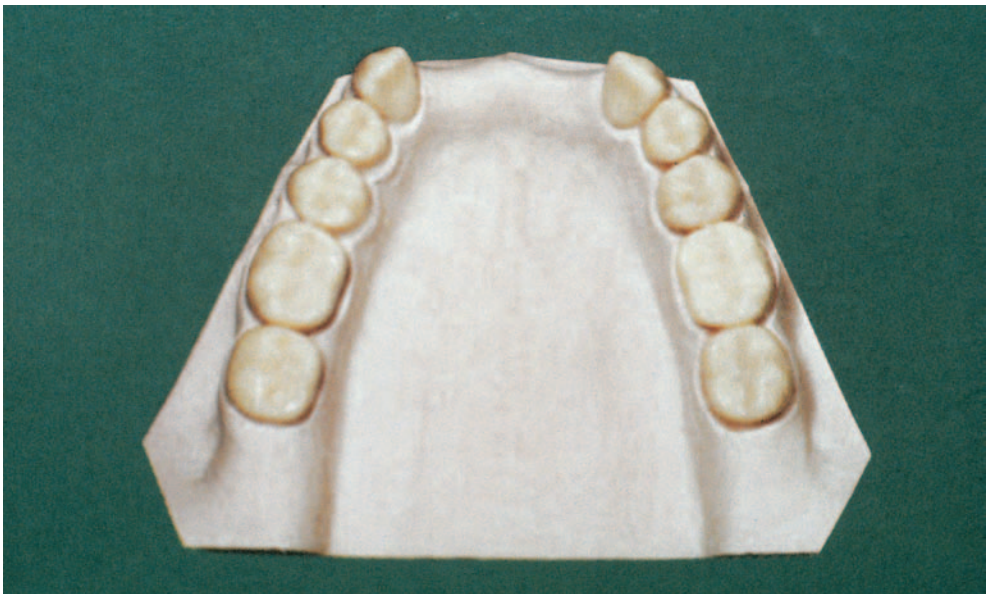
1.4 Defekty chrupu

Existuje celá řada různých klasifikací defektů chrupu, z nichž nejrozšířenější je klasifikace podle Kennedyho. Prakticky mnohem přehlednější a zohledňující současně defekt i jeho řešení je u nás používaná **klasifikace podle Voldřicha**, která vychází z doplněné Wildovy klasifikace (I – zkrácený zubní oblouk, II – přerušená zubní řada, III – kombinace zkráceného oblouku a přerušení):

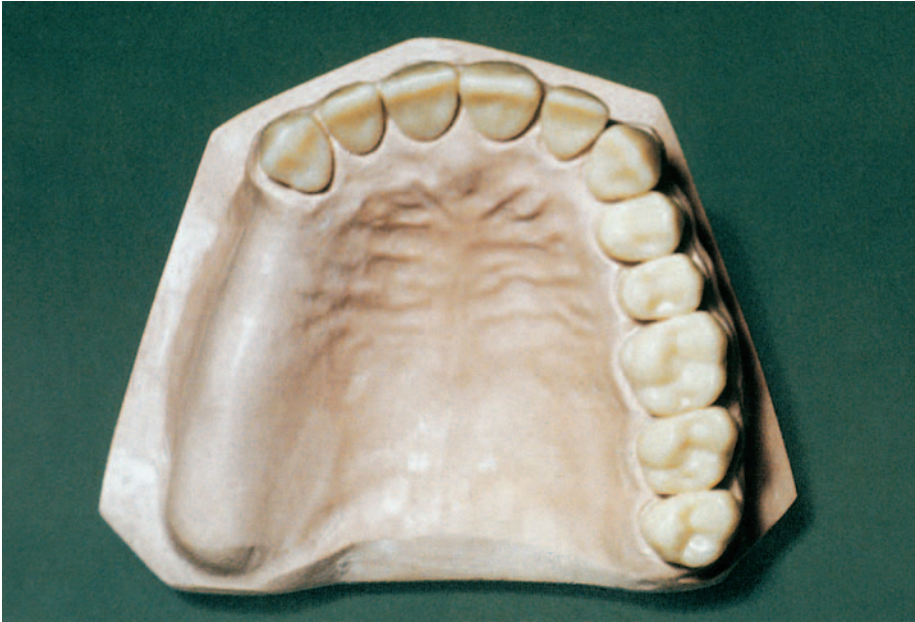
- **I. třída**
Defekt: malá mezera = ztráta 1–2 zubů. Náhrada: s dentálním přenosem žvýkacího tlaku (obr. 1).
Defekt: velká mezera = ztráta 3–4 zubů, mezera je ohraničena pilíři I. třídy nebo jejich ekvivalenty. Náhrada: s dentálním přenosem žvýkacího tlaku (obr. 2).
- **II. třída**
Defekt: zkrácený zubní oblouk po první premolár včetně – jednostranně (obr. 3), nebo oboustranně (obr. 4):
 - bez mezer,
 - s mezerami.Náhrada: s dentomukózním přenosem žvýkacího tlaku.
- **III. třída**
Defekt: ojedinělé zuby nebo jejich skupiny (obr. 5), všechny defekty vyřazené z I. a II. třídy. Náhrada: s dentálním, dentomukózním nebo mukózně dentálním přenosem žvýkacího tlaku.
- **IV. třída**
Defekt: úplná ztráta chrupu. Celková náhrada: mukózní přenos žvýkacího tlaku.



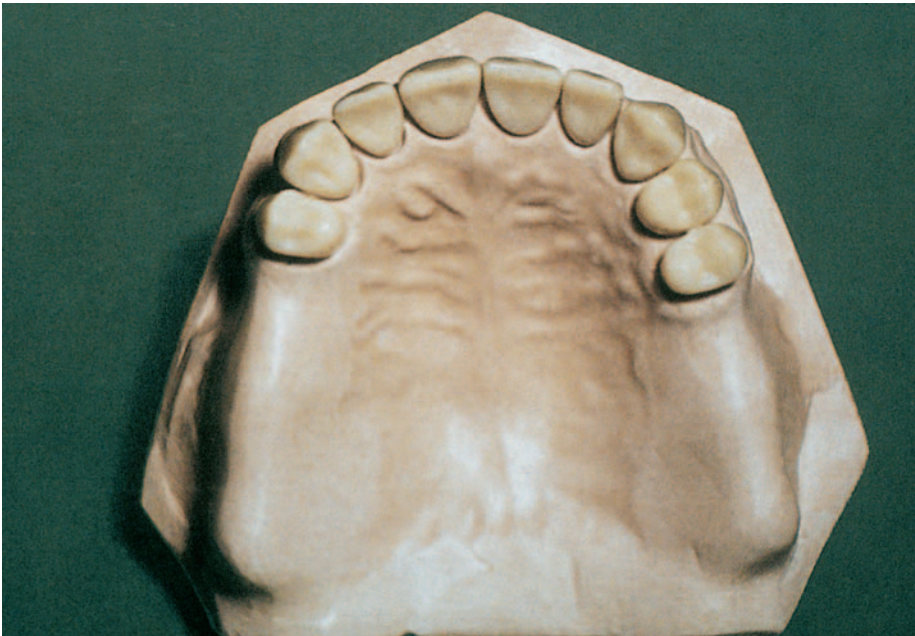
Obr. 1 *Chrup s mezerami*



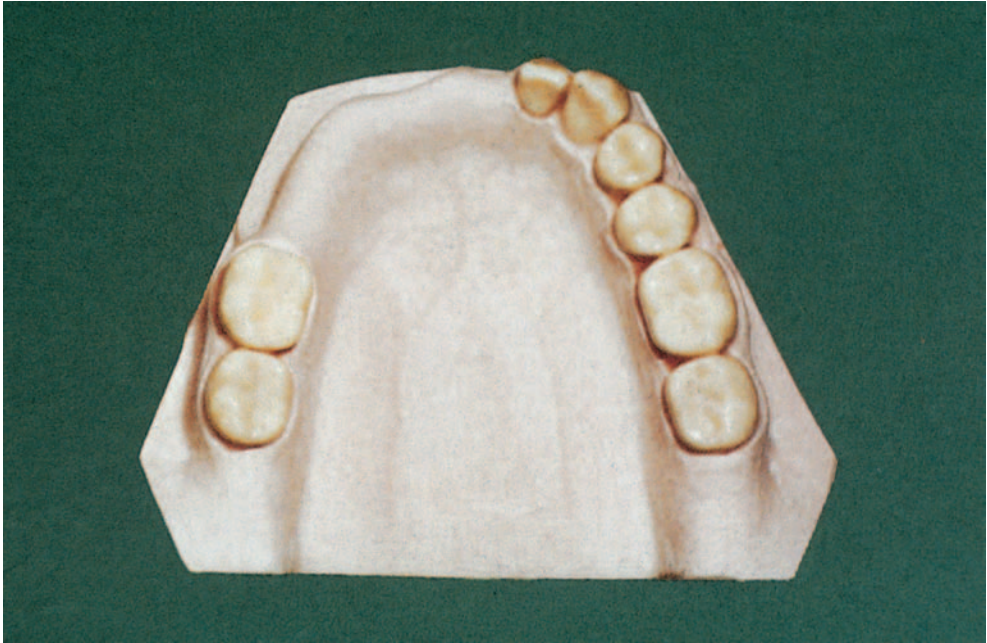
Obr. 2 *Velká mezera do 4 zubů*



Obr. 3 *Jednostranně zkrácený zubní oblouk*



Obr. 4 *Oboustranně zkrácený zubní oblouk*

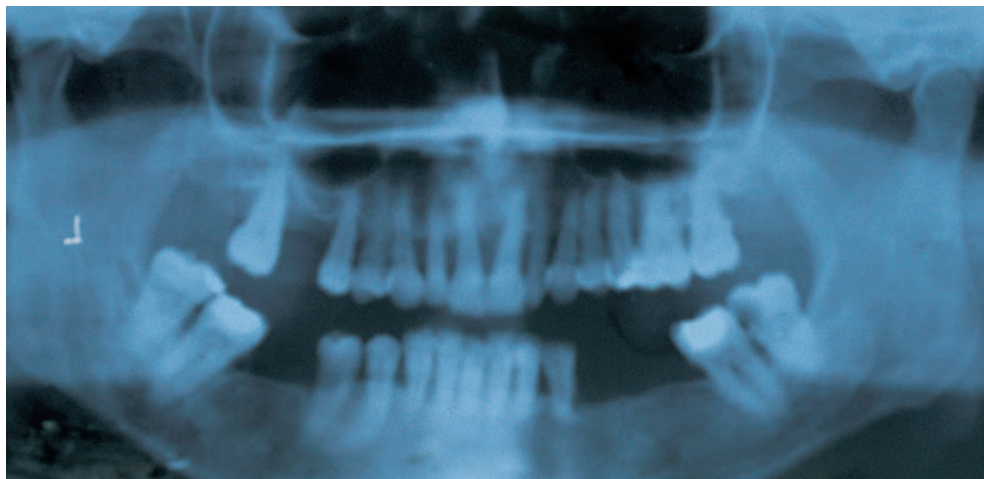


Obr. 5 Ojediné zuby nebo jejich skupiny

Kennedyho klasifikace dělí defekty chrupu z topografického hlediska na (viz Snímatelné náhrady – klasifikace):

- **Oboustranně zkrácený zubní oblouk** – s jednou mezerou, se dvěma až 3 mezerami (oddělení a, b, c):
 - s malou frontální mezerou (maximálně 2 zuby),
 - s vícečetnými izolovanými mezerami,
 - s velkou frontální mezerou.
- **Jednostranně zkrácený zubní oblouk** – s mezerami (oddělení a, b, c):
 - s rozsáhlou kontralaterální mezerou,
 - s vícečetnými kontralaterálními mezerami,
 - s kontralaterální a frontální mezerou.
- **Mezera v postranním úseku chrupu** – s mezerami (oddělení a, b, c):
 - zubní oblouk je přerušen na 2 místech,
 - 2 vícečetné mezery,
 - vícečetné rozsáhlé mezery.
- **Defekt chrupu ve frontální oblasti přes střední čáru**, včetně ztráty jednoho nebo obou špičáků.

Klasifikace podle Eichnera využívá jako kritérium mezičelistní vztahy pacienta. Vychází z opěrných zón, které tvoří premoláry a moláry. **Opěrnou zónu** tvoří dva premoláry s jedním premolárem, jeden premolár s protilehlým premolárem a molárem nebo molár s molárem (hlavním antagonistou):



Obr. 6 *Panoramatický RTG snímek – topografický chrup s mezerami do 4 zubů*

- Všechny opěrné zóny jsou zachovány.
- Jsou zachovány tři až jedna opěrná zóna nebo perzistuje pouze kontakt ve frontálním úseku chrupu.
- Kontakt v opěrných zónách zcela chybí.

Voldřichova klasifikace je topografická a stejně jako klasifikace podle Eichnera a Kennedyho nezohledňuje výchozí patologický stav chrupu. Pro protetickou rekonstrukci má zásadní význam odhad prognózy jednotlivých pilířů a progresu onemocnění, která pacientovi způsobila defekt, jež je potřeba rehabilitovat. Obrázek 6 dokumentuje topografický defekt chrupu, který bychom klinicky mohli zařadit mezi „chrup s mezerami do čtyř zubů ohraničený pilíři I. třídy“. Při bližší analýze lze pozorovat resorpci kosti přesahující 2/3 kořenů. Progredující onemocnění parodontu, poškodilo nejen chrup pacienta, ale i výšku a homogenitu kosti do té míry, že ani okamžitá extrakce všech zubů by bez augmentace kosti nedovolila zavést implantáty. Retence budoucí snímatelné náhrady bude problematická.

Závěrem je možné konstatovat, že klasifikace defektů chrupu je důležitá pouze v kontextu s celkovým vyšetřením pacienta zaměřeným na oblast dutiny ústní.

1.5 RTG vyšetření

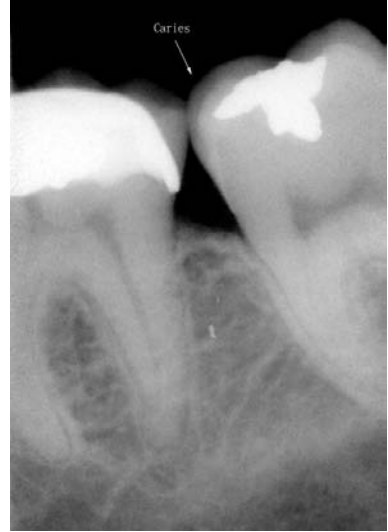RTG status a panoramatický snímek (OPG) dokresluje obraz dutiny ústní. Informuje o kvalitě jednotlivých zubů – přítomnost kazu, kvalita výplní, stav nebo potřeba endodontického ošetření, kvalita protetické sanace a stav závěsného aparátu zubu. Z rentgenologického vyšetření lze odečíst stav alveolární kosti, resorpci alveolu, tvar

a rozsah čelistní a nosní dutiny, průběh mandibulárního kanálu a výstup foramen mentale. RTG informuje o patologických stavech, které nejsou klinicky zjištěné (cysty, retinované zuby, nádory atd.).

Další možností je využití počítačově zpracovaných RTG obrazů – radioviziografie. Ta může pomocí histogramu posoudit stupeň osteointegrace implantátů, pórozitu kosti. Speciální software měří kalibrované vzdálenosti, počítačový program může provést i třírozměrnou simulaci zubu či skupiny pilířů, lze pracovat i s pseudobarvami (obr. 7).

Dokumentace stavu chrupu pomocí intraorální kamery usnadní makroskopickou kontrolu zubního oblouku. Počítačová digitalizace obrazu umožní orientaci v nepřehledných úsecích chrupu. Program může názorně simulovat budoucí protetické řešení (obr. 8a, 8b).

RTG analýza má zásadní význam při rozhodování, zda indikovat fixní, nebo snímatelnou náhradu. Pro speciální účely se využívá i CT vyšetření (tomografický průřez) horní nebo dolní čelisti (implantáty, tumory).

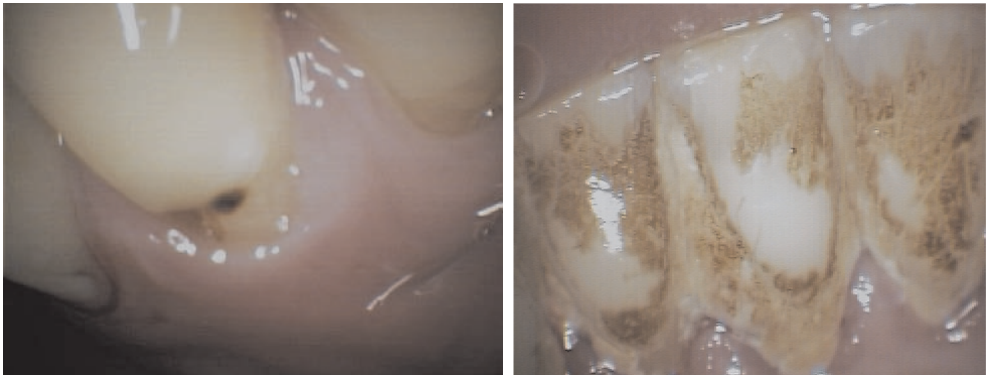


Obr. 7 RTG – RVG

1.6 Biologický faktor zubů

Při stanovení biologického faktoru zubu (podle Wilda) hodnotíme:

- přítomnost kazu,
- kvalitu předchozí konzervační a protetické léčby,



Obr. 8 Kontrola zubního oblouku pomocí obrazu v intraorální kameře (a – detekce iniciální kazivé léze, b – demonstrace zubního povlaku a kamene)

- přítomnost a kvalitu endodontického ošetření,
- stav parodontu,
- hygienu v dutině ústní.

Jednotlivé zuby se dělí do 3 tříd s ohledem na jejich anatomický tvar a postavení v zubním oblouku:

- I. třída – špičák, první a druhé moláry,
- II. třída – horní střední řezáky, první a druhé premoláry,
- III. třída – postranní horní řezáky, dolní řezáky.

Třetí moláry mají velmi rozdílnou kvalitu. Hodnotíme je proto u každého pacienta individuálně. Blok pilířů druhé třídy (obvykle dva premoláry) může nahradit pilíř I. třídy. Zvláštní skupinu tvoří moláry po hemisekci, které často slouží jako pilíř II. třídy.

Složitá, koncepčně i technicky náročná řešení navrhujeme velmi uvážlivě u pacientů, kteří mají neošetřený chrup s mnoha kazy a s nedostatečnou hygienou.

1.7 Celkový stav dutiny ústní

Při vyšetření dutiny ústní posuzujeme stav tvrdých a měkkých tkání se zaměřením na kostní struktury čelistí, dále hodnotíme parodont, sliznice, žvýkáci a mimické svaly. Dutina ústní je často predilekčním místem výskytu řady nejen infekčních onemocnění (HIV, TBC, syfilis). Při pečlivém vyšetření může zubní lékař upozornit i na závažné celkové onemocnění (diabetes mellitus, tumory apod.).

1.8 Vyšetření muskuloskeletálního komplexu

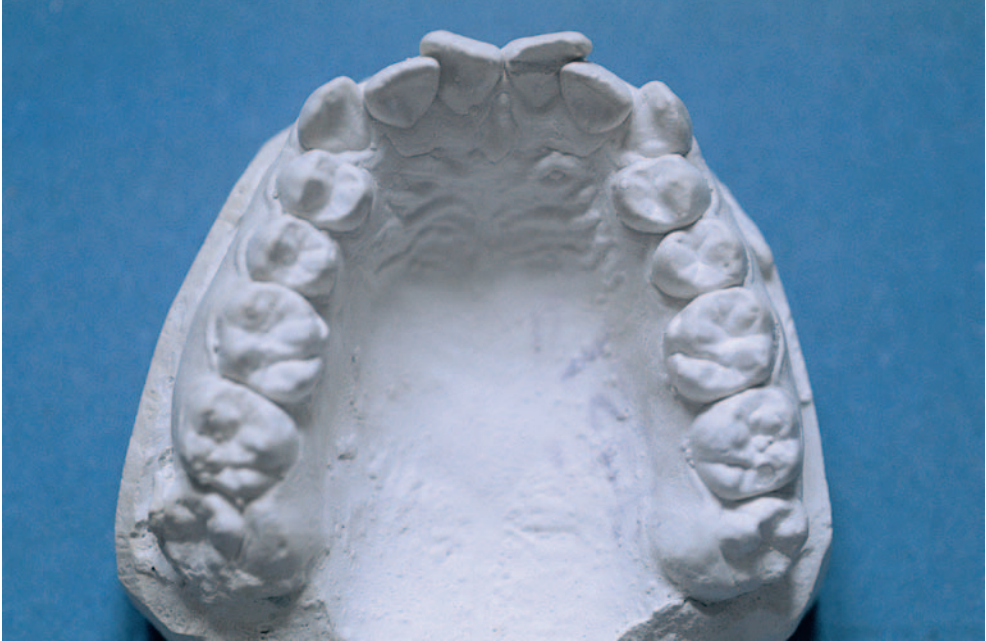Součástí základního vyšetření je i posouzení skeletu obličeje se zaměřením na případné deformace způsobené úrazy nebo vrozenými vadami, např. rozštěpy. Ty často omezují možnost zhotovení klasické fixní náhrady, která nedovoluje dobře rekonstruovat kostní ztrátu. Limitující je tato skutečnost i pro zavedení implantátů.

Omezené otvírání úst způsobené jizevnatými změnami po úrazu, popáleninách, při sklerodermii může být příčinou obtížného ošetřování – preparace, otiskování. V extrémních případech musíme plánovat přípravu speciálních dělených individuálních otiskovacích lžiček.

Součástí vyšetření je i posouzení temporomandibulárního kloubu.

1.9 Studijní modely

Studijní modely informují o stavu chrupu před započatím léčby, umožňují analyzovat výchozí stav a plánovat, případně modelovat, náročná protetiká ošetření. Při rozsáhlejší rekonstrukci chrupu nás studijní modely a jejich zastavení do artikulátoru



Obr. 9 Studijní model před ortodontickou terapií v dospělosti

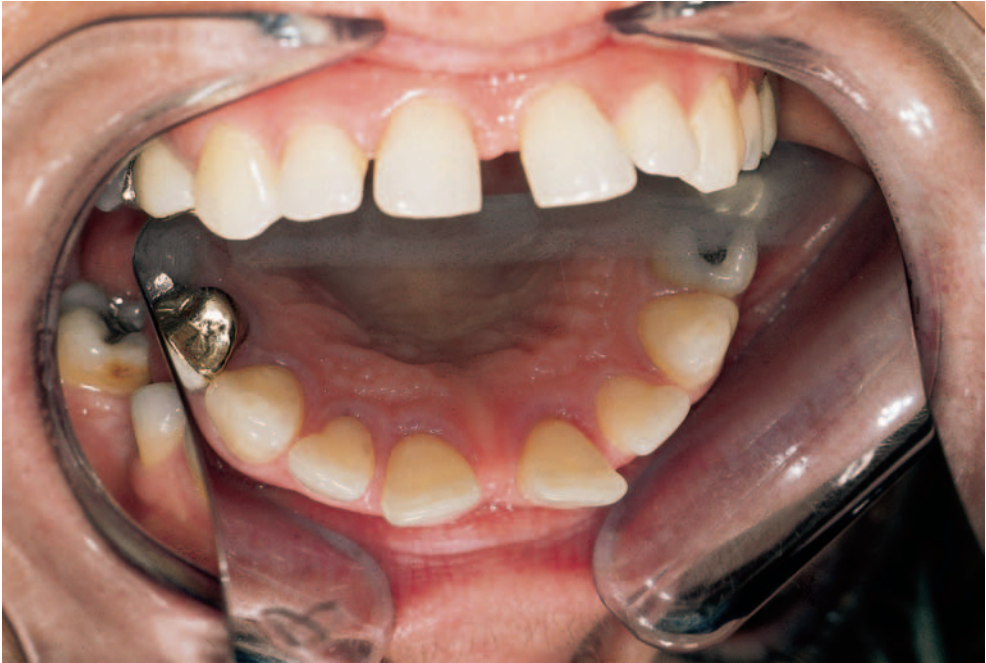ušetří nepříjemných překvapení v okamžiku, kdy pacient není schopen jednoznačně zafixovat čelistní vztahy. Studijní modely mohou dobře posloužit i při komunikaci s pacientem, který často v průběhu ošetření vyžaduje takové postavení zubů, které nikdy neměl, a ani ho není možné rekonstruovat. Na základě analýzy lze doporučit i ortodontické nebo chirurgické předlčení jako součást pozdější protetické terapie (obr. 9).

1.10 Simulace budoucí protetické práce

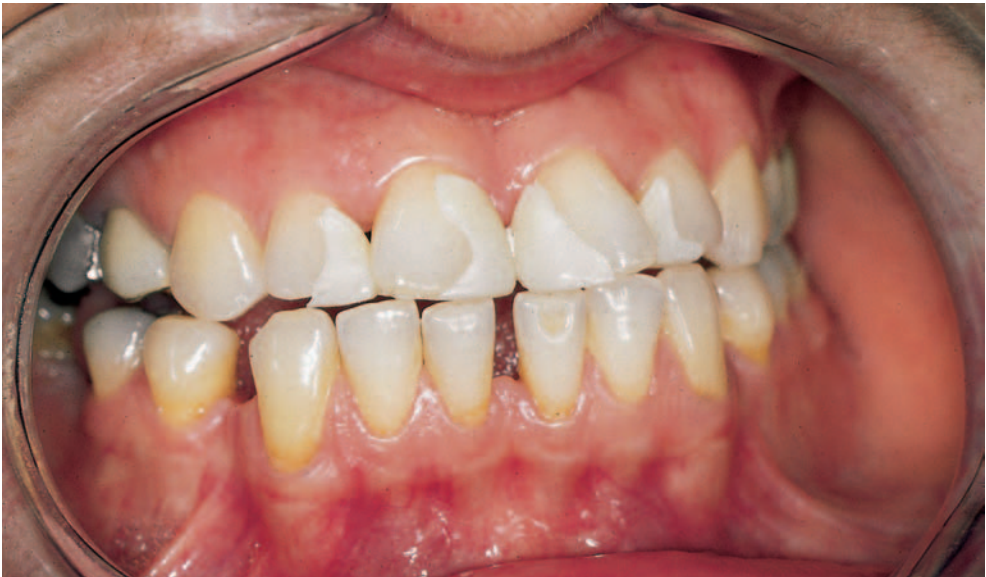Při složitějších, esteticky náročných rekonstrukcích je možné provést simulaci budoucího vzhledu pacienta pomocí speciální makety. U intaktních zubů, kde váháme s preparací, vytvoříme tenký pryskyřičný předtvar budoucí náhrady. K simulaci může posloužit provizorní můstek nebo předtvar ze speciálního vosku bílé barvy.

Simulace budoucí protetické práce (obr. 10, 11) pacientovi i jeho nejbližším pomůžce rozhodnout, zda je optimální provést navrhovanou rekonstrukci (obr. 12) a v jakém rozsahu (obr. 13).

Analýza modelů v artikulátoru spolu s přenosem anatomických rozměrů s individuálním nastavením sklonu kloubních drah dovolí optimálně tvarovat okluzního pole (obr. 10, 13).



Obr. 10 *Stav zubního oblouku před protetickým ošetřením*



Obr. 11 *Maketa budoucího vzhledu řezáků*