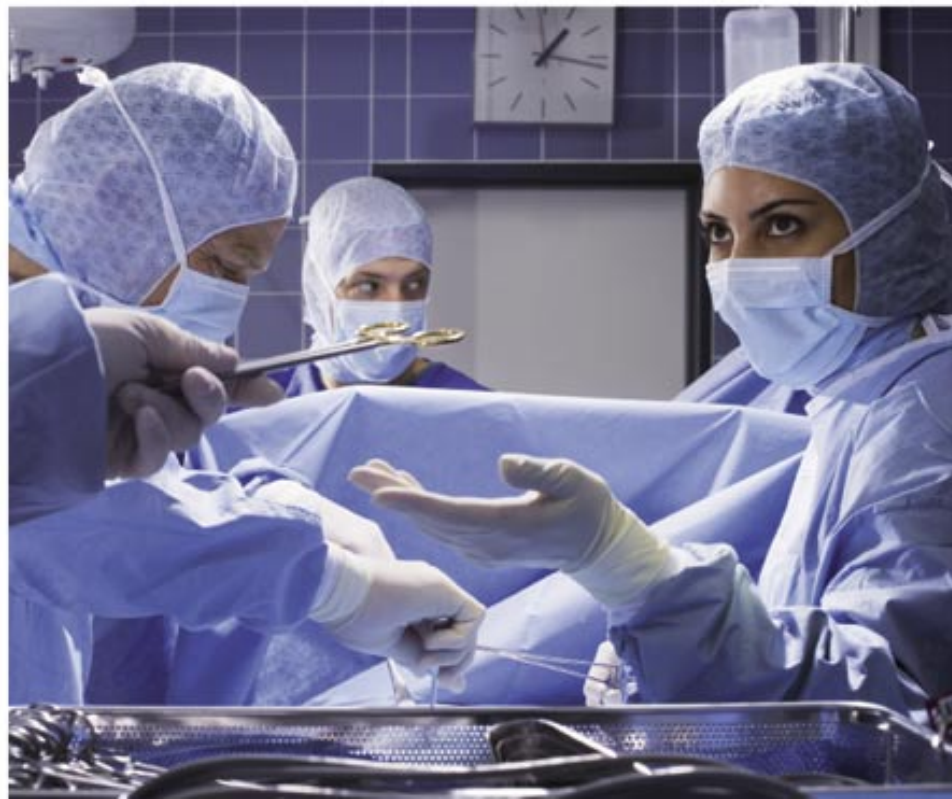

Lenka Slezáková a kolektiv

---

# Ošetrovatelství v chirurgii II

---



## Upozornění pro čtenáře a uživatele této knihy

Všechna práva vyhrazena. Žádná část této tištěné či elektronické knihy nesmí být reprodukována a šířena v papírové, elektronické či jiné podobě bez předchozího písemného souhlasu nakladatele. Neoprávněné užití této knihy bude **trestně stíháno**.

*Používání elektronické verze knihy je umožněno jen osobě, která ji legálně nabyla a jen pro její osobní a vnitřní potřeby v rozsahu stanoveném autorským zákonem. Elektronická kniha je datový soubor, který lze užívat pouze v takové formě, v jaké jej lze stáhnout s portálu. Jakékoliv neoprávněné užití elektronické knihy nebo její části, spočívající např. v kopírování, úpravách, prodeji, pronajímání, půjčování, sdělování veřejnosti nebo jakémkoliv druhu obchodování nebo neobchodního šíření je zakázáno! Zejména je zakázána jakákoliv konverze datového souboru nebo extrakce části nebo celého textu, umístování textu na servery, ze kterých je možno tento soubor dále stahovat, přitom není rozhodující, kdo takovéto sdílení umožnil. Je zakázáno sdělování údajů o uživatelském účtu jiným osobám, zasahování do technických prostředků, které chrání elektronickou knihu, případně omezují rozsah jejího užití. Uživatel také není oprávněn jakkoliv testovat, zkoušet či obcházet technické zabezpečení elektronické knihy.*





Copyright © Grada Publishing, a.s.

## OŠETŘOVATELSTVÍ V CHIRURGII II

### **Vedoucí autorského kolektivu:**

Mgr. Lenka Slezáková, Ph.D.

### **Autorský kolektiv:**

RNDr. Marcela Bezdičková, Ph.D., Mgr. Eva Hejnarová, Mgr. Petra Kaduchová

Mgr. Irena Přivřelová, Mgr. Alena Ošťádalová, Mgr. Jarmila Řehořová, Ph.D.

Mgr. Lenka Slezáková, Ph.D., Bc. Věra Smolíková, Jana Švecová

### **Recenze:**

Mgr. Renata Vytejčková

*Autorky děkují Soně Rokytové, Marii Schindlerové, doc. MUDr. Vladimíru Študentovi, Ph.D., a Janě Ščudlové za odborné konzultace.*

© Grada Publishing, a.s., 2010

Fotografie P1–P5: doc. MUDr. Vladimír Študent, Ph.D.

Fotografie P6: Egon Havrlant

Černobílé fotografie: autorky

Perokresby podle podkladů autorek přepracoval Karel Mikula

Obrázky 15, 25 a 30 převzaty z knih Slezáková, L. a kol.: Ošetřovatelství pro zdravotnické asistenty I a II. Praha: Grada Publishing. Autorka kreseb MgA. Kateřina Novotná-Krédlová

Cover Photo © fotobanka allphoto, 2010

Vydala Grada Publishing, a.s.

U Průhonu 22, Praha 7

jako svou 3945. publikaci

Odpovědná redaktorka Mgr. Ivana Podmolíková

Sazba a zlom Karel Mikula

Počet stran 304 + 4 strany barevné přílohy

1. vydání, Praha 2010

Vytiskly Tiskárny Havlíčkův Brod, a. s.

Husova ulice 1881, Havlíčkův Brod

*Názvy produktů, firem apod. použité v knize mohou být ochrannými známkami nebo registrovanými ochrannými známkami příslušných vlastníků, což není zvláštním způsobem vyznačeno.*

*Postupy a příklady v této knize, rovněž tak informace o lécích, jejich formách, dávkování a aplikaci jsou sestaveny s nejlepším vědomím autorů. Z jejich praktického uplatnění ale nevyplývají pro autory ani pro nakladatelství žádné právní důsledky.*

*Všechna práva vyhrazena. Tato kniha ani její část nesmějí být žádným způsobem reprodukovány, ukládány či rozšiřovány bez písemného souhlasu nakladatelství.*

**ISBN 978-80-247-3130-8** (tištěná verze)

**ISBN 978-80-247-6960-8** (elektronická verze ve formátu PDF)

© Grada Publishing, a.s. 2011

# Obsah

<b>Předmluva</b> .....	<b>7</b>
<b>1 Náhle příhody břišní</b> .....	<b>9</b>
1.1 Ošetřovatelský proces u klienta s apendicitidou .....	18
1.2 Ošetřovatelský proces u klienta s akutní pankreatitidou .....	29
1.3 Ošetřovatelský proces u klienta se střevní neprůchodností .....	39
1.4 Ošetřovatelský proces u klienta se střevním vývodem .....	43
<b>2 Urologie</b> .....	<b>56</b>
2.1 Ošetřovatelský proces u klienta s urolitiázou a renální kolikou .....	82
2.2 Ošetřovatelský proces u klienta s adenomem prostaty .....	93
<b>3 Ortopedie</b> .....	<b>105</b>
3.1 Ošetřovatelský proces u klienta s osteoartrózou .....	118
<b>4 Transplantologie</b> .....	<b>132</b>
4.1 Ošetřovatelský proces u klienta po transplantaci ledviny .....	140
4.2 Ošetřovatelský proces u klienta po transplantaci kostní dřeně .....	157
<b>5 Neurochirurgie</b> .....	<b>170</b>
5.1 Ošetřovatelský proces u klienta po operaci nádoru mozku .....	189
5.3 Ošetřovatelský proces u klienta s páteřními implantáty .....	209
<b>6 Onkologie</b> .....	<b>214</b>
6.1 Ošetřovatelský proces u klienta s bronchogenním karcinomem .....	241
6.2 Ošetřovatelský proces u klienta s karcinomem prostaty .....	252
6.3 Ošetřovatelský proces u klientky s karcinomem prsu .....	261
6.4 Ošetřovatelský proces u klienta s karcinomem tlustého střeva a konečníku .....	272
6.5 Ošetřovatelský proces u klienta se zhoubnými chorobami krve .....	282
6.6 Ošetřovatelský proces u klienta s leukemií .....	284
6.7 Ošetřovatelský proces u klienta s maligním lymfomem .....	286
6.8 Ošetřovatelský proces u klienta s mnohočetným myelomem .....	288
<b>Seznam použité literatury</b> .....	<b>290</b>
<b>Seznam použitých zkratk</b> .....	<b>293</b>
<b>Rejstřík</b> .....	<b>296</b>



# Předmluva

Ošetřovatelství v chirurgii II volně navazuje svým stejným členěním na Ošetřovatelství v chirurgii I. Je rozděleno na celky náhlé příhody břišní, urologie, ortopedie, transplantologie, neurochirurgie a onkologie. Opět následuje přehled systémových onemocnění. U každého systému jsou v obecném úvodu zařazena anatomická schémata s popisem, přehled nejčastějších chorob se stručnou charakteristikou, etiologií, symptomatologií, diagnostikou a terapií. Dále následují podrobněji zpracované ošetřovatelské procesy u vybraných onemocnění. Ošetřovatelský proces v první části popisuje anatomii a patofyziologii, charakteristiku onemocnění, etiologii, symptomatologii, diagnostiku a terapii. Ve druhé části je vytvořena kazuistika na konkrétní onemocnění a zpracovaný ošetřovatelský proces s ošetřovatelskými diagnózami podle domén (členění: doména; ošetřovatelská anamnéza; posouzení aktuálního stavu; třída; aktuální ošetřovatelské diagnózy – s číselným kódem; potenciální ošetřovatelské diagnózy – s číselným kódem; cíl a ošetřovatelské intervence). V této části textu využívaly autorky hlavně svých zkušeností z odborné praxe. Text je doplněn kontrolními otázkami a v příloze barevnými fotografiemi.

Cílem předkládané učebnice bylo vytvořit učební texty, které by mohly sloužit k základní orientaci v chirurgických oborech, především pro studenty ošetřovatelství na vyšších zdravotnických školách, bakalářského a magisterského studia ošetřovatelství a specializačního studia.

Student získá základní přehled chirurgických onemocnění, kde se prolíná anatomie, fyziologie, diagnosticko-terapeutický a ošetřovatelský proces a ošetřovatelský proces u vybraných onemocnění.

Uvedený přehled onemocnění je pouze rámcový a je vodítkem k dalšímu studiu dané problematiky. Ošetřovatelské diagnózy jsou podkladem k vytváření individuálních ošetřovatelských plánů u konkrétních klientů.

Věříme, že učební text přinese studentům srozumitelný náhled do chirurgie z pohledu ošetřovatelství. Bude přínosem i pro ty školy, které nemají ve výuce zařazeny ošetřovatelské diagnózy podle domén. Může pro tyto školy sloužit jako návod k zamyšlení a využití tohoto textu ve výuce.

Poděkování patří všem kolegyním ze SZŠ a VOŠZ E. Pöttinga v Olomouci a konzultantům z Fakultní nemocnice Olomouc, kteří pomohli při vzniku tohoto učebního textu.

Zvláštní poděkování patří také Ing. D. Sedlářovi, E. Havrlantovi a doc. MUDr. Č. Neoralovi za vstřícnou pomoc při realizaci knihy.

Lenka Slezáková





# 1 Náhlé příhody břišní

Náhlé příhody břišní (NPB) jsou onemocnění břicha, mají obvykle náhlý začátek (z plného zdraví) a rychlý průběh. NPB vyžadují rychlé stanovení diagnózy (lékař by měl mít znalosti a zkušenosti v diferenciální diagnostice onemocnění orgánů dutiny břišní – z toho vychází kvalitně odebraná anamnéza a fyzikální vyšetření) a následnou terapii. Neléčené NPB vedou k závažným komplikacím, které mohou ohrozit život klienta.

## Rozdělení

### *Neúrazové*

- **Zánětlivé:**
  - ▶ ohraničený zánět na orgán (apendicitida, cholecystitida, divertikulitida, pankreatitida, cholangitida, gastritida)
  - ▶ ohraničený zánět s přechodem na blízké okolí (ohraničená peritonitida, abscesy, zánětlivé infiltráty)
  - ▶ neohraničené šíření zánětu (difuzní peritonitida)
- **Ileózní:**
  - ▶ ileus mechanický (obturační, strangulační)
  - ▶ ileus neurogenní (paralytický, spastický)
  - ▶ ileus cévní
- perforační příhody
- prudké krvácení do gastrointestinálního traktu

### *Úrazové*

- Perforační peritonitida
- Úrazové hemoperitoneum
- Smíšená forma (perforační peritonitida + úrazové hemoperitoneum)

## Diagnostika

### *Anamnéza*

Zjišťují se předchozí a současné nemoci, operace, úrazy, u žen těhotenství. U příznaků je důležité sledovat, zda jsou či byly přítomny, jejich četnost, charakter, lokalizaci atd.

- **Bolest:** viscerální – vychází z orgánů dutiny břišní a retroperitonea, špatně se lokalizuje; somatická – vychází z parietálního peritonea.
- **Poruchy pasáže gastrointestinálního traktu:** nauzea a zvracení, škytavka, zástava odchodu plynů a stolice, průjem.
- **Urologická anamnéza:** nucení na močení, pálení a řezání při močení, nemožnost se vymočít, barva a množství moči.
- **Gynekologická anamnéza:** včetně gynekologického vyšetření.

- **Další anamnestické údaje.**
- **Rodinná anamnéza.**
- **Farmakologická anamnéza.**

### *Fyzikální vyšetření*

Klient je vyšetřován vleže, svlečen od prsních bradavek až ke kolenům, s pokrčenými dolními končetinami, v klidu, ve vyšetřovací místnosti přiměřená teplota a kvalitní osvětlení.

- **Objektivní příznaky celkové:** úlevová poloha, neklid, barva a hydratace kůže, bledost, pocení, charakter dýchání a dechových vln na stěně břišní, fyziologické funkce – pulz, TT, TK.
- **Objektivní příznaky místní:** pohledem – omezení dechových vln, svalové stažení: symptomy peritoneálního dráždění; poslechem – šplíchet, škroukání v břiše, kovový zvuk, mrtvé ticho: symptom ileu; poklepem – bolestivost napříč všemi oblastmi břicha: symptom peritoneálního dráždění; pohmatem – napětí stěny břišní, maximum palpační bolestivosti, rezistence a známky peritoneálního dráždění.
- **Vyšetření per rectum:** u všech klientů s podezřením na NPB.

### *Doplňující a pomocná vyšetření*

Slouží k upřesnění diagnózy.

- **Laboratorní vyšetření:**
  - ▶ **KO:** leukocytóza, pokles hematokritu a erytrocytů, hemokoagulační vyšetření, krevní skupina.
  - ▶ **Biochemické vyšetření séra:** elektrolyty, urea, kreatinin, glykemie.
  - ▶ **Vyšetření moči:** moč + sediment.
- **Zobrazovací metody:**
  - ▶ **Rtg vyšetření.**
  - ▶ **Prostý snímek břicha:** nejdostupnější a nejlevnější zobrazovací metoda, je základním rtg vyšetřením u klientů s podezřením na NPB.
  - ▶ **Přehledný snímek hrudníku:** jako součást předoperačního vyšetření.
  - ▶ **USG:** neinvazivní, bezpečná, dostupná a šetrná vyšetřovací metoda, bez nutnosti zvláštní přípravy klienta. Má důležitý význam u klientů s apendicitidou, při zánětlivém nebo nádorovém postižení terminálního ilea, zjištění přítomnosti konkrementů, při přítomné tekutině ve volné dutině břišní, ohraničených zánětlivých útvech.
  - ▶ **Kontrastní vyšetření zažívací trubice:** vodným roztokem a/nebo baryovou kontrastní látkou (při obstrukci).
  - ▶ **Vylučovací urografie:** k potvrzení a/nebo vyloučení podezření na renální původ obtíží.
  - ▶ **CT:** zobrazuje řadu tenkých, příčných vrstev. Vyšetření se provádí bez kontrastu a/nebo s kontrastem.
  - ▶ **Rentgenové kontrastní vyšetření:** používá se jodová vstřebatelná kontrastní látka při podezření na perforaci GIT.
  - ▶ **Endoskopická retrográdní cholangiopankreatikografie (ERCP):** diagnostikuje se příčina obstrukce vývodných žlučových a pankreatických cest za pomoci jodové vstřebatelné kontrastní látky (může být provedena papilotomie s možností extrakce konkrementů).

- ▶ **Perkutánní transhepatická cholangiografie (PTC):** provádí se, pokud ERCP nebyla úspěšná a/nebo nešla provést (může být provedena extrakce konkrementů, zavedení zevní a vnitřní drenáže, plastický stent).
- ▶ **Angiografické vyšetření a endovaskulární výkony:** vyšetření tepen břšních orgánů je diagnostickým cílem stanovení charakteru a lokalizace léze (podezření na střevní ischemii).
- ▶ **Magnetická rezonance:** používá se jen výjimečně.
- ▶ **Laparoskopie:** jako miniinvazivní metoda se častěji uplatňuje v diferencíální diagnostice a následně i terapii NPB.

## Přehled náhlých příhod břšních

### *Peritonitis*

#### *Patofyziologie*

Peritonitida je lokalizovaný nebo difúzní zánět pobřšnice.

#### *Etiologie*

Peritonitida je způsobená většinou bakteriemi nebo podněty chemicko-toxického vlivu. Velká resorpční plocha peritonea a úzké strukturální a funkční vztahy mezotelu peritonea k lymfatickému systému a k vitálním orgánům (játrům, plicím a retikuloendotelovému systému) umožní rychlý rozvoj systémového onemocnění, sepse.

#### *Dělení peritonitid*

Peritonitida představuje souhrnný výraz pro etiologii, morfologicky i klinicky nejednotnou skupinu onemocnění.

- **Podle klinického průběhu:** akutní a chronická peritonitida (např. intraabdominální abscesy).
- **Podle charakteru obsahu dutiny břšní:** serózní, fibrinózní, hemoragická, hnisavá, sterkorální, biliární a chemická (např. akutní pankreatitida).
- **Podle lokalizace resp. rozšíření nálezu v dutině břšní:** difúzní peritonitida – rozšíření ve všech čtyřech kvadrantech; cirkumskriptní peritonitida – ohraničená v okolí zdroje, intraabdominální absces (např. absces Douglasova prostoru).
- **Podle etiologie:**
  - ▶ primární (nemá prokazatelnou intraabdominální příčinu, vzniká hematogenně – pneumokoková peritonitida u dětí, lymfogenně – u klientů s cirhózou jater)
  - ▶ sekundární (vzniká důsledkem onemocnění nitrobřšního orgánu, jeho perforací nebo přestupem infekce porušenou, ale celistvou stěnou, např. perforace dutých orgánů – gastroduodenální vřed, apendicitida, divertikulitida, uskřinutí nebo traumatická perforace)
  - ▶ terciární (vzniká po chirurgických či jiných intervenčních výkonech v dutině břšní, např. insuficience anastomóz na GIT, pooperační kontaminace infekčním obsahem)
  - ▶ zvláštní typy peritonitid (tuberkulózní peritonitida a peritonitida po ozařování – probíhají chronicky)

### *Symptomatologie*

- ▶ Lokální symptomy: v počátečních stadiích peritonitidy, umožňují mnohdy i diagnostické určení výchozího orgánu.
- ▶ Celkové příznaky: příznaky sepse a orgánové dysfunkce dominují s délkou trvání peritonitidy.
- ▶ Bolest: stálá, trvalá, poměrně přesně lokalizovatelná, při pohybu, zakašlání, otřesu se stupňuje (klient proto zaujímá klidovou polohu vleže s pokrčenýma nohama a povrchně dýchá), bolest vyzařující do ramene.
- ▶ Vymizení dýchacích pohybů na břiše, ticho při vymizení střevní peristaltiky, tachykardie, oběhová nestabilita, oligurie, tachypnoe.

### *Diagnostika*

- ▶ Vyšetření krve: krevní obraz (leukocytóza), ↑ sedimentace, ↑ CRP, jaterní testy (↑ transamináz a bilirubinu), acidobazická rovnováha (respirační alkalóza, metabolická acidóza)
- ▶ Ultrasonografie: průkaz volné tekutiny v dutině břišní
- ▶ Punkce
- ▶ Nativní rentgenové vyšetření břicha vestoje – standardní metoda při nejasných bolestech břicha (nález volného vzduchu v podbrániční dutině – akutní peritonitida při perforaci dutého orgánu: např. perforace gastroduodenálního vředu)
- ▶ CT
- ▶ Endoskopické vyšetření (při podezření na perforaci gastroduodenálního vředu)

### *Terapie*

Indikace k chirurgické terapii:

- ▶ chirurgická sanace ložiska sepse
- ▶ antimikrobiální terapie
- ▶ intenzivně medicínská opatření k prevenci a léčbě orgánových dysfunkcí
- ▶ imunitní podpora u déletrvající septické symptomatologie
- ▶ časně zahájená enterální výživa k obnovení střevní bariéry

### *Chirurgická léčba*

Odstranění zdroje zánětu a léčebné ovlivnění zánětu peritonea. Doplňující chirurgická opatření – uzavřená kontinuální laváž dutiny břišní, etapová laváž, opakovaná revize s lavážemi při otevřeném břichu.

Prognóza klientů s peritonitidou je vždy vážná a závisí na vyvolávající příčině zánětu, celkovém stavu klienta a na včasnosti zahájení adekvátní léčby.

### ***Ileus - neprůchodnost střev***

Viz ošetrovatelský proces u klienta se střevní neprůchodností.

### ***Poranění břicha zavřená***

Decelerace (rychlé zpomalení) při nárazech a pádech, stlačení, údery do břicha. Způsobují pohmoždění (kontuzi) břišní stěny, v břiše a v retroperitoneu kontuze a ruptury parenchymatóz-ních orgánů.

*Symptomatologie*

Bolest, další příznaky jsou nevýrazné (např. u kontuze parenchymatózních orgánů: sleziny, jater, slinivky břišní, ledvin); krvácení u ruptur.

*Diagnostika*

- ▶ Anamnéza (OA, FA)
- ▶ Odběr biologického materiálu: KO – leukocytóza, ↑ CRP, jaterních testů a bilirubinu při kontuzích jater, hyperamylazemie při kontuzích slinivky břišní, mikro a/nebo makroskopická hematurie při kontuzích ledvin
- ▶ USG

*Terapie:* chirurgická.

***Poranění břicha otevřená***

Bodné, řezné a střelné rány, dilacerace (roztržení). Poranění břišní stěny a poranění břišních útrob. Těžké je odhadnout, zda je poraněna pouze břišní stěna, nebo také útroby.

*Symptomatologie*

Krvácení (není-li poraněna velká céva, krvácení zdánlivě během několika minut ustane).

*Diagnostika*

- ▶ Anamnéza + přesný popis poranění
- ▶ Rtg vyšetření
- ▶ USG

*Terapie*

Podle druhu poranění: nic per os, klid na lůžku, krýt ránu, nereponovat vyhrězlé orgány, chirurgická terapie (laparotomie se vede mimo místo poranění).

***Iatrogenní poranění***

Při invazivních vyšetřeních nebo během operace [poranění jiných orgánů a lokalizací než těch, které měly být operovány; perforace stěny střeva (duodenum, tračník) při obtížném zavádění endoskopu nebo proděravění po biopsiích a polypektomiích].

*Terapie:* chirurgická.

***Poranění jater****Patofyziologie*

Játra jsou ze všech břišních orgánů poraněna nejčastěji. To i přesto, že jsou poměrně dobře chráněna proti poranění (pouze slezina je při tupém zranění postižena častěji).

*Etiologie*

Druhy poranění: tupá poranění, penetrující poranění.

### *Symptomatologie*

Klinický obraz závisí na rozsahu poranění, na mechanismu úrazu a na povaze dalších přidružených poranění. Krvácení do břicha provázené hypotenzí až hemoragickým šokem.

### *Diagnostika*

- ▶ Anamnéza – je-li zjistitelná (nesnadná je kombinace tupého poranění a bezvědomí)
- ▶ Zranění s pronikajícím nebo tupým poraněním břicha a známkami hemoragického šoku jsou indikováni k okamžité operaci bez dalších vyšetření
- ▶ Odběry biologického materiálu
- ▶ Ultrasonografie
- ▶ CT
- ▶ Diagnostická laparoskopie

### *Terapie*

Až u 2/3 jaterních poranění se krvácení zastaví spontánně, především u méně rozsáhlých poranění.

- Konzervativní: klid na lůžku, monitorování základních životních funkcí, sledování vývoje fyzikálního nálezu.
- Chirurgická: prozatímní a/nebo definitivní zástava krvácení za současné resuscitace oběhu (např. komprese cévních struktur především v hepatoduodenálním ligamentu, nebo komprese parenchymu založením přechodné tamponády, definitivní zástava přímým podvazem krvácejících cév, anatomická nebo extraanatomická resekce jater).

### *Komplikace*

Krvácení ve druhé době nebo v pooperačním období, infekce a sepse, nekrózy parenchymu, jaterní selhání a biliární píštěl.

### *Prognóza*

Závisí na způsobu a rozsahu poranění jater, stavu zraněného, době a ošetření.

## ***Poranění sleziny***

### *Patofyziologie*

Slezina je největší orgán retikuloendoteliárního systému, její funkce jsou hematologické, imunitní a hemodynamické. Vychytává staré a poškozené krevní elementy, je rezervoárem erytrocytů a trombocytů, za patologických okolností také sídlem extramedulární krvetvorby. Slezina není k životu nezbytná. Největším rizikem po splenektomii je pokles odolnosti proti infekci, event. pokles protinádorové imunity, výjimečně poruchy krvetvorby.

### *Etiologie*

Tupé poranění břicha, poranění levého hemotoraxu, penetrující poranění břicha, ruptury patologicky zvětšené sleziny při minimálním poranění, iatropatogenní poškození sleziny při operacích v nadbřišku.

Podle rozsahu se poranění sleziny klasifikuje stupni I až V, stupeň I – nejmenším poraněním je subkapsulární hematoma; stupeň V – nejrozsáhlejším poraněním je úplná dilacerace sleziny.

#### *Symptomatologie*

Bolest v levém rameni, slabost až kolaps, narůstající vyklenuté břicho, vyklenutí Douglasova prostoru, tachykardie, ↓ KO, leukocytóza, ↓ diurézy.

#### *Diagnostika*

- ▶ Anamnéza
- ▶ Fyziologické funkce
- ▶ Fyzikální vyšetření
- ▶ Odběry biologického materiálu
- ▶ Rtg vyšetření (může odhalit zlomeniny žeber, tekutinu kolem sleziny a v břiše)
- ▶ USG
- ▶ CT (potvrdí diagnózu – např. rupturu sleziny)

#### *Terapie*

- ▶ Konzervativní – při poranění sleziny bez projevů oběhové nestability, tzn. s minimálním krvácením, intenzivní sledování FF, celkového stavu klienta + opakovaná ultrasonografická vyšetření.
- ▶ Chirurgická – splenektomie: bezodkladná operace při známkách prudkého krvácení do dutiny bříšní.

### ***Krvácení do gastrointestinálního traktu***

#### *Patofyziologie*

Patří mezi závažná onemocnění (asi 80 % krvácení se zastaví spontánně, u 15 až 20 % těžkých krvácení může klient zemřít rychle se rozvíjejícím hemoragickým šokem) (tab. 1, 2, 3).

**Tab. 1** Rozdělení krvácení podle lokalizace

<b>Krvácení do horní části GIT</b>	jícen, žaludek, duodenum, event. tenké střevo
<b>Krvácení do dolní části GIT</b>	kolon, rektum

**Tab. 2** Rozdělení krvácení podle rozsahu

<b>Krvácení masivní</b>	Je vždy spojeno s oběhovou nestabilitou a hemoragickým šokem (je velká potřeba krve během prvních 12 hodin, klienti jsou ohroženi vysokou mortalitou)
<b>Menší rozsáhlá krvácení</b>	Jsou bez příznaků šoku

Tab. 3 Symptomy

<b>Hemateméza</b>	Zvracení čerstvé nebo tmavší krve, někdy i zvratků barvy kávové sedliny
<b>Meléna</b>	Černá, mazlavá, dehtovitá, zvláštěně páchnoucí stolice (krvácení ze žaludku, duodena, výjimečně z tenkého střeva)
<b>Hematochezie</b>	Odchod čerstvé krve a koagul konečníkem. Bývá příznakem krvácení z dolní části GIT. Zdroj může být i v horní části GIT při masivním krvácení, které rychle projde střevem, meléna tak nemůže vzniknout

*Diagnostika*

- ▶ Klinické vyšetření – při zjištění krvácení ihned zajistit žilní přístup, vyšetřit krev na KS, objednat krev, klienta hospitalizovat na JIP, monitorovat životní funkce.
- ▶ Urgentní endoskopie – endoskopické vyšetření provedené do dvou hodin, výjimečně do šesti hodin (klient má být k endoskopii oběhově stabilní, klient s poruchou vědomí je před výkonem zaintubovaný kvůli riziku aspirace), objasní původ a velikost krvácení.

*Terapie*

- ▶ Konzervativní – infuzní terapie, krevní deriváty + mražená plazma, oxygenoterapie, podpora peristaltiky (laktulóza, očistné klyzma) až po zástavě krvácení, antiulcerotika, léky na snížení portální hypertenze.
- ▶ Endoskopická terapie – endoskopická hemostáza (injekční terapie za použití endoskopického injektoru).
- ▶ Chirurgická – zastavení prudkého krvácení.

***Krvácení do horní části gastrointestinálního traktu***

Peptický vřed – častěji dochází ke krvácení duodenálního než žaludečního vředu.

**Forrestova klasifikace** (pro přehlednost dg. a pro stanovení terapie se nálezy zařazují podle této klasifikace):

- 1. skupina – vředy aktivně krvácející (F Ia – stříkající arteriální krvácení; F Ib – vytékající kapilární krvácení)
- 2. skupina – vředy se známkami po krvácení – stigmaty (F IIa – viditelný pahýl cévy na spodině vředu; F IIb – pevně lpící koagulum; F IIc – spodina vředu barvy kávové sedliny)
- 3. skupina – vředy v době vyšetření již nekrvácí (F III)

*Terapie*

- Endoskopická hemostáza – u aktivního krvácení (F Ia; F Ib) a u nálezů s vysokým rizikem recidivy krvácení (F IIa).
- Konzervativní – specifická antiulcerózní medikace: H<sub>2</sub> blokátory, blokátory protonové pumpy.
- Operační:
  - ▶ selhání endoskopické hemostázy, recidiva krvácení – urgentní operace; nálezy s vysokým rizikem recidivy – časné operace [prováděné druhý den – nálezy F Ia, F IIa + další rizikové faktory: vysoký věk klienta, další systémové choroby, vřed větší než 2 cm, rizikové lokalizace vředu (malé zakřivení žaludku)]



### Typ operace

- Lokální operace – opich vředu z gastro- či duodenotomie, excize a sutura krvácejícího vředu, devaskularizace krvácející oblasti. Nevýhodou těchto výkonů je možnost recidivy krvácení.
- Terapeutická operace – zástava krvácení společně s terapií, která ovlivňuje samu vředovou chorobu (resekční výkony u žaludečních vředů; u duodenálních vředů: kombinovaná vagotomie s opichem vředu).

## Hemoragická nebo erozivní gastropatie (poléková eroze)

### Patofyziologie

Jedná se o difuzní krvácení sliznice nebo o krvácející mnohočetné eroze.

### Etiologie

Podobná jako u akutních vředů: tj. snížení slizniční perfuze vlivem léků (např. nesteroidní antirevmatika, antipyretika, kortikoidy).

### Symptomatologie

Hemateméza, meléna, změny v KO (↓ erytrocytů, koncentrace hemoglobinu a hematokritu), projevy anémie.

### Diagnostika

- ▶ Anamnéza (OA, FA – užívání léků z výše uvedených lékových skupin)
- ▶ Fyziologické funkce
- ▶ Odběry biologického materiálu (krevní obraz)
- ▶ Gastroskopie

### Terapie

- ▶ Konzervativní – hemostatika, antacida, blokátory  $H_2$  receptorů, krevní transfuze, zavedení žaludeční sondy (při selhání konzervativní léčby se provádí totální gastrektomie).

## Krvácení z jícnových varixů

### Etiologie

Je spojeno s portální hypertenzí, jejíž příčinou je u dospělých klientů většinou cirhóza jater. Jde o onemocnění s vysokou mortalitou. Těžký stav způsobuje současně několik faktorů: profuzní krvácení z varixů s rychle se rozvíjejícím hemoragickým šokem, jaterní selhání, koagulopatie, trombocytopenie, sklon k časté recidivě krvácení, i když bylo zastaveno.

### Terapie

Prevence a léčba hemoragického šoku, prevence a léčba jaterního selhání, provedení hemostázy.

Snížení portální hypertenze (vazopresin, somastatin). Zavedení Sengstaken-Blakemorovy sondy (naplněné balony se mohou ponechat 12, maximálně 24 hodin, z důvodu nebezpečí vzniku dekubitů, nekrózy, perforace). Po zrušení tlaku může dojít k recidivám krvácení. Ezofagoskopie – sklerotizace varixů. Infuzní terapie.

**Urgentní operace** jsou indikovány zřídka (např. opichy varixů, devaskularizace).

Definitivním řešením je transplantace jater.

**Další zdroje krvácení:** syndrom Malloryho-Weissův (podélná trhлина přechodu sliznice jícnu a žaludku, vzniká po usilovném zvracení, terapie konzervativní, při větším krvácení endoskopická); tumory – častý zdroj makroskopického krvácení do horní části GIT, terapie endoskopická a následně chirurgická; aortoenterální píštěl – vzácný zdroj krvácení.

### ***Krvácení do dolní části gastrointestinálního traktu***

Hlavním příznakem je hematochezie. Vyskytuje se méně než krvácení do horní části GIT, je méně spojeno s hemoragickým šokem. Přesto se jedná o vážný stav. Základem diagnostiky je urgentní endoskopie (urgentní totální koloskopie).

#### **Hemoroidy**

Nejčastější zdroj krvácení.

Terapie: konzervativní, endoskopická, chirurgická.

#### **Polypy**

Výskyt adenomů v rektosigmatu, ale i v jiných částech tlustého střeva.

Terapie: endoskopická – polypektomie kličkou, výjimečně chirurgická terapie.

#### **Divertikly**

Výskyt většinou u starších klientů, většinou v levé polovině kolon.

Terapie: konzervativní.

**Další zdroje krvácení:** tumory, ulcerózní kolitidy, rektální vřed, m. Crohn, krvácivé choroby, antikoagulační léčba.

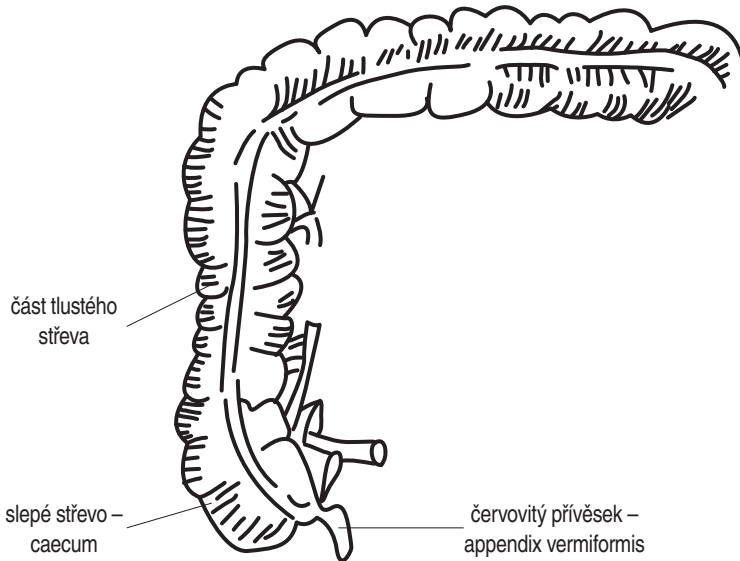
## **1.1 OŠETŘOVATELSKÝ PROCES U KLIENTA S APENDICITIDOU**

### **Současný stav onemocnění**



#### **Anatomie**

Appendix vermiformis (červovitý přívěsek, obr. 1) tlustého střeva je krátký, tenký, slepě zakončený útvar o délce 7–10 cm, umístěný v pravém podbříšku a připojený k céku (slepé střevo – začátek tlustého střeva), jeho variabilní délka i poloha může znesnadňovat určení diagnózy. Sliznice obsahuje hojnou lymfatickou tkáň připomínající tkáň mandle. Funkce appendixu není známa.



**Obr. 1** Červovitý přívěsek

### **Patofyziologie**

Apendicitida je nejčastější zánětlivá = náhlá příhoda břišní, vyžadující ve většině případů chirurgickou intervenci.

132

### **Rozdělení**

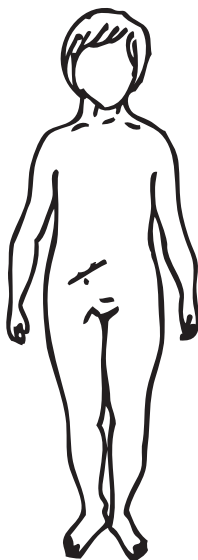- ▶ Akutní apendicitida - NPB, většinou jsou postiženi klienti ve věku mezi 10.-30. rokem
- ▶ Chronická apendicitida - rozvoj pomalý, neurčitě, pozvolné příznaky

### **Komplikace**

- ▶ Periapendikulární absces (hlíza - je ohraničena stěnou tvořenou okolními orgány), absces v oblasti pánve
- ▶ Gangréna (sněť) a následná perforace s peritonitidou (rozptýleným hnisavým zánětem pobřišnice)
- ▶ Pozánětlivé srůsty v dutině břišní (za několik měsíců po operaci)
- ▶ Paralytický ileus - může přetrvávat po odstranění zaníceného appendixu

### **Etiologie**

- ▶ Související se stravou a životním stylem
- ▶ Obstrukce appendixu
- ▶ Infekčního původu



Obr. 2 McBurneyův bod

### *Symptomatologie*

#### **Typické příznaky:**

- bolest v pravém podbříšku - v oblasti McBurneyova bodu (McBurneyův bod = rozhraní zevní a střední třetiny spojnice pupku a předního trnu lopaty kosti kyčelní) (obr. 2)
- vyšetření pohmatem:
  - ▶ pozitivní Blumbergovo znamení = max. bolest při náhlém uvolnění stěny břišní
  - ▶ pozitivní Rovsingovo znamení = odrazová bolestivost peritonea na opačné straně
  - ▶ pozitivní Pléniesovo znamení = bolestivost v místě zánětu
- průběh bolesti:
  - ▶ náhlá, píchavá, stupňující se, kolikovitá
  - ▶ tupá, pozvolně nastupující, střídá se období klidu a bolesti
- specifika bolesti:
  - ▶ může začínat v oblasti epigastria, během několika hodin až dnů sestoupit do pravého hypogastria
  - ▶ nárazová bolest při chůzi po patách (počáteční stadium)
  - ▶ bolest při defekaci
  - ▶ bolest při prudké flexi DK v kyčelním kloubu
- febrilie (horečka), subfebrilie (zvýšená tělesná teplota - mezi 37-38 °C)
- zástava stolice a plynů
- nauzea, zvracení

#### **Atypické příznaky:**

- ▶ bolest začíná v nadbříšku a teprve po několika hodinách se přestěhuje na typické místo
- ▶ teplota mírně zvýšená, jindy přes 39 °C
- ▶ místo zácpy - průjem

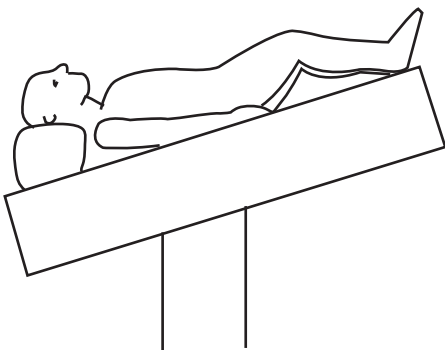
- ▶ dysurie - obtížné a bolestivé močení
- ▶ příznaky podobné chřipce
- ▶ nauzea a zvracení mohou chybět
- ▶ zvýšený počet bílých krvinek (nemusí být)
- ▶ příznaky mohou imitovat všechny možné choroby břichní dutiny (nikdy nepodávat analgetika!)

### Diagnostika

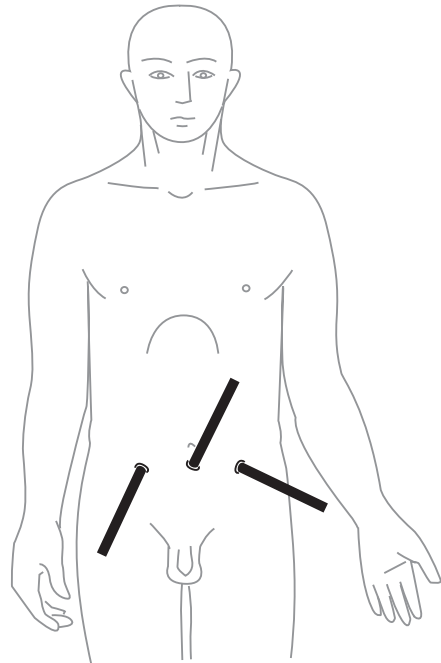
- ▶ Anamnéza (OA, NA - začátek obtíží, poslední strava, poslední menstruace, bolest, potíže s vyprazdňováním, RA, PA, FA)
- ▶ Fyzikální vyšetření břicha - poklep, pohmat, poslech
- ▶ Fyziologické funkce - TK, pulz, TT
- ▶ Vyšetření per rectum
- ▶ Vyšetření krve - KO + základní biochemické vyšetření, CRP
- ▶ Vyšetření moči - moč + sediment

#### Doplňující diagnostika:

- ▶ gynekologické vyšetření (k vyloučení mimoděložního těhotenství, zánětu adnex - vaječniců), u žen se provádí vždy
- ▶ při nejasné diagnóze se provádí:
  - urologické vyšetření
  - USG
  - rtg břicha



Obr. 3 Poloha klienta při laparoskopické apendektomii



Obr. 4 Laparoskopické přístupy (trokary)