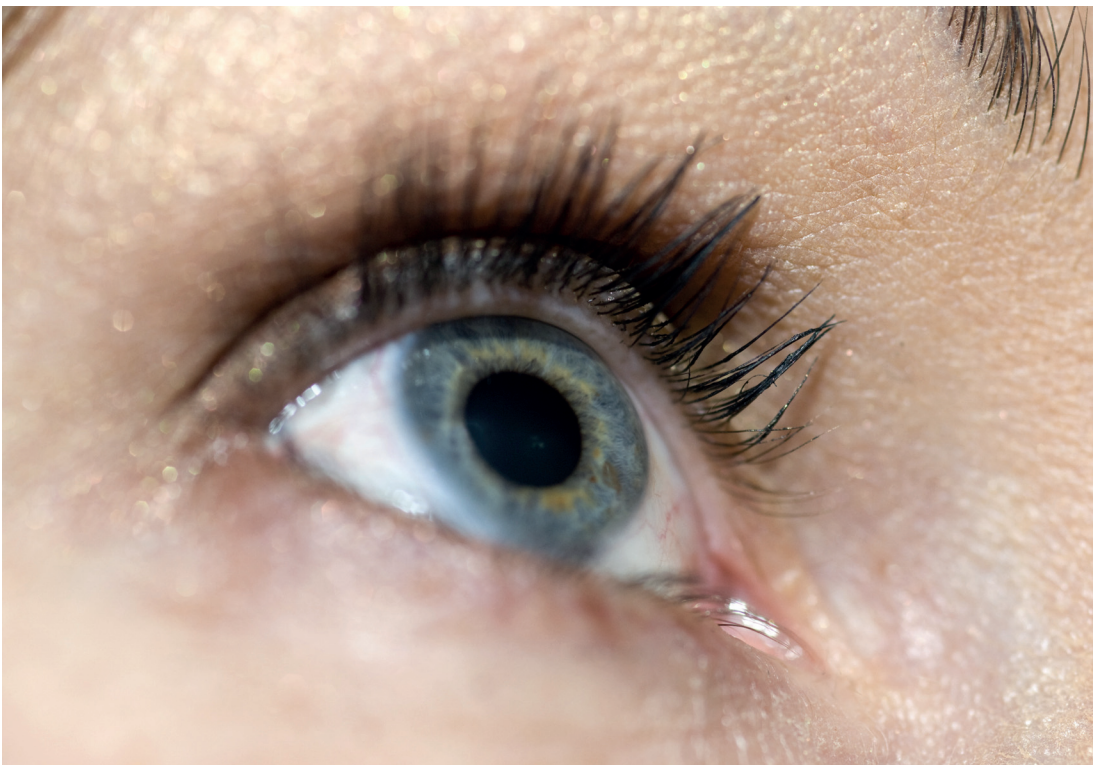

Jara Hornová

---

# Oční propedeutika

---





Jara Hornová

---

# Oční propedeutika

---

Grada Publishing

**Upozornění pro čtenáře a uživatele této knihy**

Všechna práva vyhrazena. Žádná část této tištěné či elektronické knihy nesmí být reprodukována ani šířena v papírové, elektronické či jiné podobě bez předchozího písemného souhlasu nakladatele. Neoprávněné užití této knihy bude **trestně stíháno**.

**MUDr. Jara Hornová, CSc.**

## **OČNÍ PROPEDEUTIKA**

**Recenzenti:**

prof. MUDr. Rudolf Autrata, CSc., MBA

prof. MUDr. Jarmila Boguszaková, DrSc.

Vydání odborné knihy schválila Vědecká redakce nakladatelství Grada Publishing, a.s.

© Grada Publishing, a.s., 2011

Cover Photo © allphoto, 2011

Vydala Grada Publishing, a.s.

Cover Design © Grada Publishing, a.s., 2011

U Průhonu 22, Praha 7

jako svou 4576. publikaci

Odpovědný redaktor Mgr. Jan Lomíček

Obrázek 3.7 poskytl MUDr. Jan Krásný.

Sazba a zlom Antonín Plicka

Obrazovou dokumentaci dodala autorka.

Počet stran 104 + 8 stran barevné přílohy

1. vydání, Praha 2011

Vytiskly Tiskárny Havlíčkův Brod, a.s.

***Autorka a nakladatelství děkují společnosti OCULUS, spol. s r. o. za finanční podporu, která umožnila vydání publikace.***

*Názvy produktů, firem apod. použité v této knize mohou být ochrannými známkami nebo registrovanými ochrannými známkami příslušných vlastníků, což není zvláštním způsobem vyznačeno.*

*Postupy a příklady v knize, rovněž tak informace o lécích, jejich formách, dávkování a aplikaci jsou sestaveny s nejlepším vědomím autorů. Z jejich praktického uplatnění ale nevyplývají pro autory ani pro nakladatelství žádné právní důsledky.*

**ISBN 978-80-247-4087-4 (tištěná verze)**

**ISBN 978-80-247-7190-8 (elektronická verze ve formátu PDF)**

**ISBN 978-80-247-7191-5 (elektronická verze ve formátu EPUB)**

# Obsah

Předmluva .....	7, 8
<b>1 Anatomie a embryologie oka .....</b>	<b>9</b>
<b>2 Oko a jeho ochranné a přídatné části .....</b>	<b>11</b>
2.1 Víčka ( <i>palpebrae</i> ) .....	11
2.2 Očnice ( <i>orbita</i> ) .....	14
2.3 Oční svaly ( <i>mm. bulbi</i> ) .....	16
2.4 Slzné ústrojí ( <i>apparatus lacrimalis</i> ) .....	17
2.5 Spojivka ( <i>tunica conjunctiva</i> ) .....	18
2.6 Oční koule ( <i>bulbus oculi</i> ) .....	20
2.7 Vnější vrstva oka ( <i>tunica fibrosa</i> ) .....	23
2.7.1 Rohovka ( <i>cornea</i> ) .....	23
2.7.2 Bělina ( <i>sclera</i> ) .....	27
2.8 Střední vrstva oka ( <i>tunica vasculosa</i> ); živnatka – <i>uvea</i> ...	28
2.8.1 Duhovka ( <i>iris</i> ) .....	28
2.8.2 Zornice ( <i>pupilla</i> ) .....	30
2.8.3 Řasnaté těleso ( <i>corpus ciliare</i> ) .....	31
2.8.4 Cévnatka ( <i>choroidea</i> ) .....	32
2.9 Vnitřní vrstva oka ( <i>tunica nervosa</i> ) .....	33
2.9.1 Sítnice ( <i>retina</i> ) .....	33
2.10 Přední komora ( <i>camera bulbi anterior</i> ) .....	37
2.11 Zadní komora ( <i>camera bulbi posterior</i> ) .....	40
2.12 Čočka ( <i>lens</i> ) .....	40
2.13 Sklivec ( <i>corpus vitreum</i> ) .....	43
2.14 Cévní zásobení oční koule a inervace oka .....	44
<b>3 Vyšetřování pacienta .....</b>	<b>47</b>
3.1 Nejčastější oční obtíže, se kterými pacienti přicházejí ...	47
3.1.1 Bolest .....	47
3.1.2 Červené oko .....	48
3.1.3 Změny vidění .....	49
3.2 Základní objektivní vyšetřovací metody .....	50
3.2.1 Vyšetření v postranním osvětlení .....	53
3.2.2 Biomikroskopie oka .....	53
3.2.3 Volkova čočka .....	54

3.2.4	Gonioskopie .....	54
3.2.5	Exoftalmometrie .....	56
3.2.6	Refrakce oka .....	56
3.2.7	Tonometrie .....	59
3.2.8	Pachymetrie .....	62
3.2.9	Oftalmoskopie .....	62
3.3	Základní subjektivní vyšetřovací metody .....	65
3.3.1	Vyšetření centrální ostrosti zrakové .....	65
3.3.2	Předpis brýlové korekce .....	70
3.3.3	Periferní vidění, zorné pole a jeho poruchy ...	71
3.3.4	Adaptace .....	76
3.3.5	Vyšetření barvocitu .....	78
3.3.6	Vyšetření binokulárního vidění .....	79
<b>4</b>	<b>Léčebné metody .....</b>	<b>81</b>
4.1	Aplikace očních kapek .....	81
4.1.1	Miotika .....	83
4.1.2	Mydriatika .....	83
4.2	Aplikace oční masti .....	83
4.3	Výplach spojivkového vaku oka .....	84
4.4	Everze horního víčka .....	86
4.5	Odstranění cizího tělíška .....	87
4.6	Krytí oka obvazem .....	88
	<b>Literatura .....</b>	<b>91</b>
	<b>Seznam zkratk .....</b>	<b>92</b>
	<b>Rejstřík .....</b>	<b>93</b>
	<b>Souhrn .....</b>	<b>101</b>
	<b>Summary .....</b>	<b>103</b>

## Předmluva

Oční propedeutika má být pomůckou při vyšetřování a posuzování základních klinických nálezů na oku pacienta. Základem pro studium je zopakování anatomie a embryologie oka. Je vhodné uvědomit si jednotlivé prostorové vztahy i vývojové souvislosti. Při samotném vyšetřování začínáme s anamnézou potíží, které k nám pacienta přivedly, a pokračujeme přes objektivní (strukturální) vyšetřování okolí oka a zevního segmentu bulbu (po duhovku a zornicí hodnotitelnou část čočky včetně reflexu od očního pozadí). Nezbytný je profesionální přístup vyšetřujícího i pozice pacienta a zdravotníka během vyšetřování. Běžná funkční vyšetření doplňují klinický obraz. Pro poskytnutí první pomoci a primární ošetření je nezbytná praktická znalost běžných léčebných metod.

Tato publikace je založena na obrazové dokumentaci. Náčrtky a fotografie zobrazují strukturální stavbu, klinický stav i postup při vyšetřování a ošetřování pacientů. Obrazová dokumentace je z vlastního archivu. Autorka by tímto chtěla poděkovat kolegům i rodině za spolupráci. Nemalý dík rovněž patří kolegovi doc. MUDr. D. Kachlíkovi, Ph.D. z ústavu anatomie 3. LF UK za upřesnění anatomických termínů v souladu se změnami názvosloví TA a TH v letech 1998 a 2007.

## Předmluva

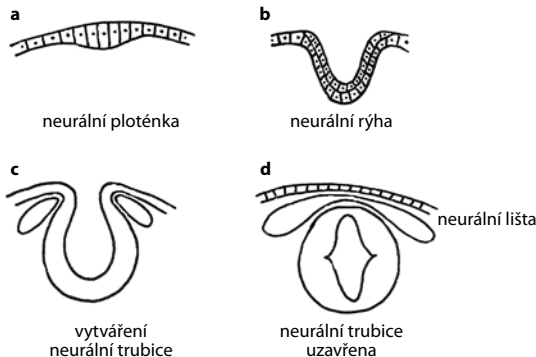
Dostává se nám do rukou učební pomůcka výkladů základních vyšetřovacích metod a klinických stavů v očním lékařství, jak ostatně vyplývá z názvu publikace. Při jejím sepsání vycházela autorka ze svých dlouholetých pedagogických zkušeností s pre- a postgraduálním studiem, a proto stručný a výstižný text provází bohatá obrazová dokumentace. Usnadňuje a zpřehledňuje tím celý výklad. Publikaci ocení zejména studenti lékařských fakult, začínající oftalmologové, ale rovněž obvodní praktičtí lékaři.

*prof. MUDr. Jarmila Boguszaková, DrSc.*

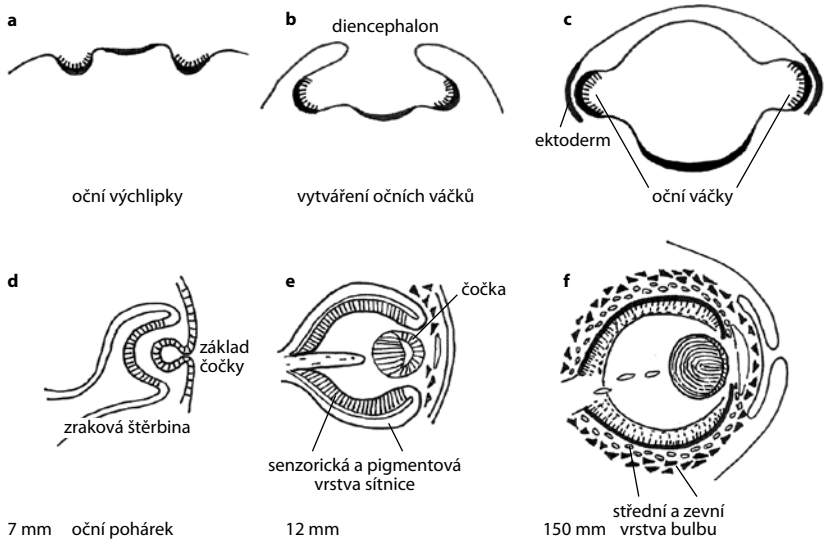


# 1 Anatomie a embryologie oka

Vývoj oka souvisí s vývojem nervového systému, který se vyvíjí z neuroektodermu – ze zevního zárodečného listu (obr. 1.1a–d). Sítnice, jako dominující část oka, vzniká vychlípáním laterální stěny předního mozku (*prosencephalon*), ještě před uzavřením neurální trubice. Během vývoje se nejdříve vytvářejí **oční výchlipky** (*primordia optica*) (obr. 1.2a). Ty se na každé straně dalším vyklenutím mění v primární **oční váčky** (*vesiculae opticae*) (obr. 1.2b), které dorůstají až k povrchovému ektodermu. V místě dotyku zároveň z ektodermu vzniká **čočková ploténka** (*placoda lentis*), která se začne vchlipovat, vzniká **čočkový váček** (*vesicula lentis*) (obr. 1.2c–d), který se posléze oddělí od povrchového ektodermu a dále se rychle diferencuje, prodělává svůj vývoj, který pokračuje až do stáří. Mezi čočkový váček a povrchový ektoderm vnikají mezodermální buňky. Zároveň při dotyku s ektodermem se oční váček začíná vchlipovat a začne se měnit ve dvouvrstevný **oční pohárek** (*cupula optica*) (obr. 1.2d). Jeho oba listy se začínají diferencovat; z vnitřního se složitě vyvíjejí všechny vrstvy sítnice a z vnějšího listu **pigmentový epitel** (obr. 1.2e–f). Z okolního mezenchymového obalu vzniká *tunica vasculosa* a *tunica fibrosa*. Vývoj sítnice je nejrychlejší zpočátku v oblasti zadního pólu, makulární oblast se vyvíjí nejdříve, po 4. měsíci však zůstává pozadu za okolní sítnicí, která je vyvinuta už na konci těhotenství. Makulární oblast se vyvíjí dále po porodu až



Obr. 1.1a–d Vývoj nervového systému



**Obr. 1.2a–f** Vývoj oka

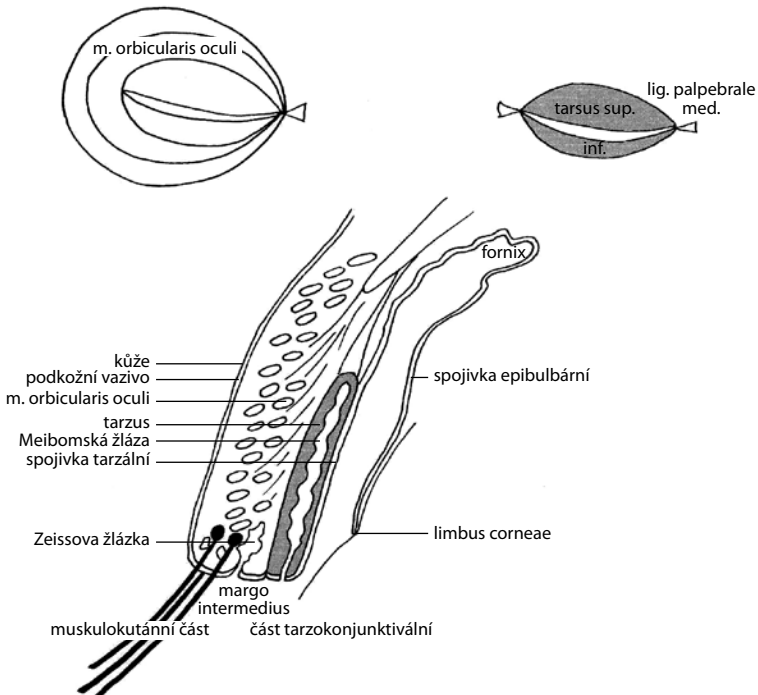
do 4. měsíce. Vývoj od oční jamky až po oční pohárek vysvětluje, proč jsou světločivné elementy odvráceny od světla. Proto je sítnice člověka evertovaná (obrácená). Mluvíme-li o odchlípení sítnice, pak se jedná o oddělení vnitřní (senzorické) vrstvy od vnější (pigmentové) vrstvy. Růst očního pohárku není po obvodu stejně rychlý, dolní část se vyvíjí pomaleji. V očním pohárku je **zraková štěrбина** (*fissura optica*), kudy odcházejí axony gangliových buněk sítnice a zároveň opačným směrem vstupují cévy, s nimi vstupují i mezodermové buňky. *Fissura optica* se uzavírá brzy, u embryí 13–14 mm dlouhých, a to nejdříve uprostřed, a potom postupuje vpřed. Při neúplném uzávěru můžeme nalézt kolobom duhovky, čočky, sítnice, živnatky, eventuálně i zrakového nervu. Dozadu postupuje uzavírání až na stopku očního pohárku, na níž zůstává zachován zbytek štěrbin, kterou přicházejí do zrakového svazku centrální cévy (*vasa centralia retinae*).

U nedonošených novorozenců není ještě periferie sítnice vyvinuta, v nezralé sítnici není dokončena vaskularizace, a proto na zvýšenou hladinu kyslíku reagují tepny vazokonstrikcí. Po vysazení oxygenoterapie naopak reagují dilatací, a tak je dán podnět k tvorbě novotvořených cév a možnosti vzniku retinopatie nedonošených.

## 2 Oko a jeho ochranné a přídatné části

### 2.1 Víčka (*palpebrae*)

Víčka chrání přední část bulbu a uzavírají individuálně tvarovanou oční štěrbinu. Obvykle horní víčko překrývá *limbus corneae* asi o 1 mm a víčko dolní je 2 mm pod *limbus corneae* (obr. 2.3). Na povrchu víčka je kůže. Vnitřní část, naléhající na bulbus, je kryta spojivkou. Přechodní část – **okraj víčka** – je tzv. *margo intermedius*, kde v přední části vyrůstají řasy. Na víčku rozlišujeme část přední (vnější) – **muskulokutánní část**, a část zadní (vnitřní) – **tarzokojunktivální část** (obr. 2.1). Na povrchu víčka je kůže a pod ní řídké podkožní vazivo, dále je příčně pruhovaná svalovina svěrače víček (*pars palpebralis m. orbicularis*



**Obr. 2.1** Průřez horním víčkem, tarzální ploténky a *m. orbicularis oculi*

*oculi*), inervovaná z *n. facialis*. Vnitřní část je tvořena chrupavčitou poloměsíčitou ploténkou (víčková ploténka: *tarsus*), která se po stranách svými vazy (*lig. palpebrale med. et lat.*) upíná k vnitřnímu a zevnímu okraji očníce. S tarzem pevně srůstá víčková část spojivky. Od okrajů tarzu ke kraji očníce je napnuto *septum orbitale*, za kterým je očníkový tuk. Při povolení septa dochází k prolapsům tuku do víček.


Zdvihač horního víčka (*m. levator palpebrae sup.*) se upíná k hornímu okraji tarzu a je inervovaný z *n. oculomotorius*. Probíhá obdobně jako pod ním ležící horní přímý sval (*m. rectus sup.*) a jeho funkce je spojena s pohybem bulbu nahoru. Hladká vlákna *m. tarsalis superior (Mülleri)* se upínají do šlachy zdvihače horního víčka a jsou ovládána autonomními nervy sympatiku.

Zvláštní mazové žlázy (*glandulae sebaceae tarsales Meibomi*) jsou rovnoběžně uspořádané v tarzu a ústí svými vývody v zadní části *margo intermedius*. Při everzi víčka prosvítají pod spojivkou. Při zánětu a ucpaní vývodu dochází ke zvětšování žlázy v tarzu, což způsobuje bolest, zčervenání a otok víčka, pak mluvíme o vlčím zrnu (*chalazion*). Při okraji víčka jsou u řas potní žlázy (*glandulae sudoriferae palpebrales Mollí*) a mazové žlázy (*glandulae sebaceae ciliares Zeissi*), při jejich infekci dochází ke vzniku ječného zrna (*hordeolum*).

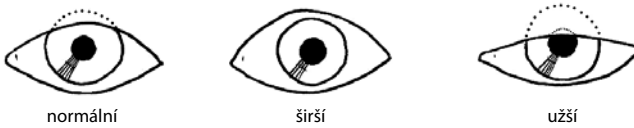
## Vyšetřujeme:

### Aspekci

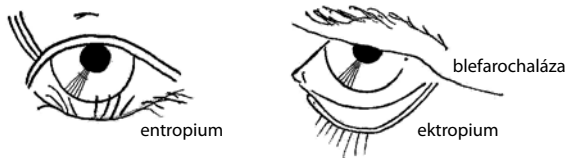- tvar víček
  - norm.: běžný pro danou rasu
  - patologie: *coloboma* (vrozený rozštěp víčka), *epicanthus* (vnitřní kožní řasa) (obr. 2.2), *blepharochalasis* (nadbytek kůže víček)
- pohyblivost
  - norm.: volná
  - patologie: *ptosis* (pokles víčka), *blepharospasmus* (křečovitě sevření víček), *lagophthalmus* (trvale pootevřená oční šterbina z poruchy inervace *n. facialis*)
- šterbinu oční
  - norm.: přiměřeného tvaru a velikosti (obr. 2.3)
  - patologie: užší (ptóza, myastenie), širší (*thyreotoxicosis*)



Obr. 2.2 Patologický tvar víčka



Obr. 2.3 Velikost oční štěrbin



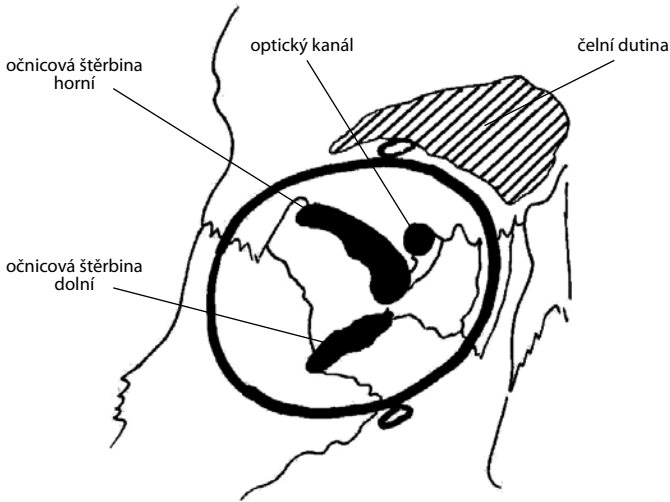
Obr. 2.4 Patologické postavení víček

- postavení okrajů víček
  - norm.: slzný bod a zevní hrana *margo intermed.* naléhá na bulbus
  - patologie: *entropium* (stočení okraje víčka proti bulbu), *ectropium* (okraj víčka je vyvrácený ven) (obr. 2.4)
- stav okrajů víček
  - norm.: bez patologických změn
  - patologie: *trichiasis* (otáčení řas proti oku), *districhiasis* (dvě řady), *polytrichosis* (bujný růst), *hypotrichosis* (menší počet), *madarosis* (chybění), *pediculosis cilium* (vši), *blepharitis* (záněty okrajů víček), *hordeolum* (ječné zrno), *chalazion* (vlčí zrno), infarkty Meibomských žlázek, cysty Mollových žlázek
- kůže víček a okolí oka
  - norm.: bez patologických změn

- patologie: *oedema* (nezánětlivý otok – alergie), angioneurotický edém; zánětlivý otok – flegmóna, absces, *haematoma* (úraz, hemoragické diatézy, ! brylovitý hematom – fraktura baze lební !), *eczema*, *herpes simplex*, *herpes zooster*, eflorescence – *molluscum contagiosum*, *xanthelasma*; tumory – bazaliom (benigní), spinocelulární karcinom (maligní) (obr. 2.5 v barevné příloze)
- praeaurikulární uzliny (event. podčelistní uzliny), které jsou drenážní oblastí z oka
  - norm.: uzliny nezvětšené, nehmatné
  - patologie: hmatné, zvětšené, event. citlivé

## 2.2 Očnice (*orbita*)

Oční koule (*bulbus oculi*) je uložena v kostěné schránce – orbitě, která má **tvár čtyřboké pyramidy**, převrácené vrcholem vzad. **Vepředu je vchod do očnice** (*aditus orbitae*), který je chráněný víčky (obr. 2.6 v barevné příloze). **Vzadu je vrchol pyramidy**, v němž je **zrakový kanál** (*canalis opticus*), kterým prochází do očnice zrakový nerv (*nervus opticus*) a oční tepna (*a. ophthalmica*). Vnitřní stěny očnice jsou téměř paralelní, vnější stěny se rozbíhají. Slepé oči se stavějí do osy očnice, proto bývají v divergentním (rozbíhavém) postavení. Skrze **horní očnicovou štěrbinu** (*fissura orbitalis superior*) procházejí okohybné nervy: n. III (*n. oculomotorius*), n. IV (*n. trochlearis*) a n. VI (*n. abducens*), horní očnicová žíla (*v. ophthalmica sup.*) a *n. lacrimalis*, *n. frontalis et n. nasociliaris* z první větve trojklaného nervu (*n. ophthalmicus*) (obr. 2.7 a 2.8 v barevné příloze). **Dolní očnicovou štěrbinou** (*fissura orbitalis inferior*) procházejí: *n. infraorbitalis* (z druhé větve trojklaného nervu), stejnojmenná tepna a dolní očnicová žíla (*v. ophthalmica inf.*) (obr. 2.8 v barevné příloze). Pod vnějším horním okrajem očnice je ve *fossa glandulae lacrimalis* uložena slzná žláza (*glandula lacrimalis*). Při vnitřním dolním okraji očnice je ve *fossa sacci lacrimalis* slzní kosti uložen slzný vak (*saccus lacrimalis*) (obr. 2.11 v barevné příloze). Vnitřní stěnu očnice tvoří dále čichová kost se svými sklípký, která je kryta křehkou *lamina orbitalis*. Ta může při tupém úrazu očnice (i úderem pěstí) prasknout, vzduch se pak dostává ze sklípků do očnice a tlačí *bulbus vpřed*. Obličejové dutiny: *sinus frontalis* v čelní kosti tvoří částečně strop očnice, *sinus maxillaris* v horní čelisti její dno.



**Obr. 2.7** Očnice – pohled zepředu

Hlavní obsah očnice tvoří tukové těleso (*corpus adiposum orbitae*). Bulbus sám zaujímá asi 20 %, dále jsou v očnici oční svaly, cévy, nervy, slzná žláza a kolem oční koule její vazivová pochva (*vagina bulbi – Tenoni*) i další volný prostor. K okrajům očnice a k tarzálním ploténkám se upíná *septum orbitale*, které vpředu ohraničuje její obsah.

### Vyšetřujeme:

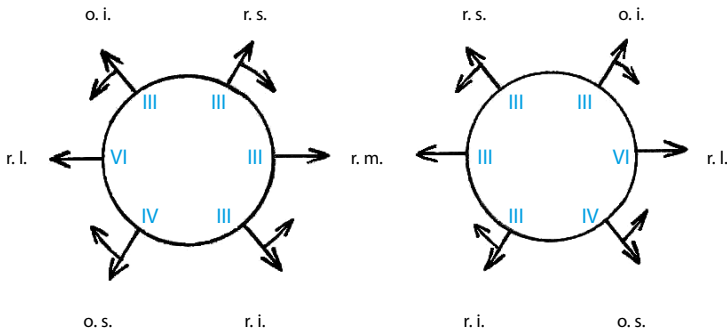
#### Aspekci a palpaci

- okraj
  - norm.: hladký a palpačně nebolestivý včetně výstupů větví trigeminu  $V_1$  a  $V_2$
  - patologie: nerovný (fraktura očnice), citlivý – bolestivý
- obsah
  - norm. v úrovni okrajů očnice
  - patologie: prominuje (retrobulbární proces, vzduch – třaskání), vkleslý (fraktura dna očnice)

## 2.3 Oční svaly (*mm. bulbi*)

Pohyblivost oka zajišťuje šest okohybných svalů. Máme **čtyři svaly přímé** (*m. rectus superior, inferior, medialis et lateralis*) a **dva šikmé** (*m. obliquus superior et inferior*). Přímé svaly začínají ve vrcholu očnice ve společném šlachovém prstenci, *anulus tendineus communis* (Zinni), jsou 4 cm dlouhé a mají 1 cm šlašitý úpon ve vzdálenosti 5-8 mm od *limbus corneae*. Horní šikmý sval má stejný začátek, běží podél vnitřního okraje očnice, zatáčí se kolem chrupavčité kladky (*spina trochlearis*) v horním vnitřním rohu očnice a upíná se v horním vnějším kvadrantu bulbu za ekvátorem. Dolní šikmý sval začíná na dolním vnitřním rohu očnice a upíná se rovněž za ekvátorem v dolním vnějším kvadrantu bulbu ([obr. 2.9 v barevné příloze](#)).

**Funkce svalů.** Přímé svaly: *m. rectus med.* stáčí bulbus dovnitř (addukce), *m. rectus lat.* táhne bulbus zevně (abdukce). *Musculus rectus sup.* stáčí bulbus nahoru (elevace) a *m. rectus inf.* dolů (deprese), oba mají maximální účinnost v abdukci oka. Šikmé svaly: *m. obliquus sup.* stáčí bulbus dolů a dovnitř, *m. obliquus inf.* nahoru a dovnitř ([obr. 2.10](#)). Oba mají maximální účinnost v addukci oka.



**Obr. 2.10** Funkce očních svalů v primárním postavení a jejich inervace

**Inervace:** všechny svaly (*m. rectus sup., inf., med. a m. obliquus inf.*) jsou inervovány z n. III (*n. oculomotorius*). Výjimku činí *m. rectus lat.*, abdukuje oko, je inervován z n. VI (*n. abducens*) a *m. obliquus sup.* z n. IV (*n. trochlearis*). Poznámka: sval se otáčí okolo kladky – *trochlea*.



### Vyšetřujeme:

#### Aspekci

- norm.: pohyblivost bulbu volná všemi směry, dotahuje, pohyb je plynulý a symetrický
- patologie: omezená pohyblivost, nedotahuje pohyb, asymetrie

## 2.4 Slzné ústrojí (*apparatus lacrimalis*)

**Slzná žláza**, její očníková část, leží ve *fossa gl. lacrimalis* pod vnějším horním okrajem očnice a běžně není hmatná. Víčkovou část slzné žlázy můžeme částečně vidět v temporálním fornixu při zdvižení víčka a pohledu dolů a dovnitř. Vývody slzné žlázy ústí do horního fornixu spojivky spolu s vývody přídatných žlázek (*glandulae lacrimales accessoriae Krausei*). Při onemocnění slzné žlázy je horní víčko „esovitě“ prohnuté. Slzy omývají zevní segment oka, vytvářejí slzný film, který chrání oko proti vysychání, mají funkci výživnou i obrannou - obsahují lysozym. Odtok slz je skrze **slzné body** (*puncta lacrimalia*) do **slzných kanálek** (*canaliculi lacrimales*) a do **slzného vaku** (*saccus lacrimalis*), jehož **vývod** (*ductus nasolacrimalis*) končí pod dolní nosní skořepou a **ústí do dolního nosního průduchu** (obr. 2.11 v barevné příloze).

### Vyšetřujeme:

#### Aspekci a palpaci

- slznou žlázu
  - norm.: není patrná, nebolí
  - patologie: zánět, tumor – esovitě prohnuté víčko
- slzné body
  - norm.: naléhají na spojivku
  - patologie: oddálení – everze slzného bodu způsobí slzení
- slzné kanálky
  - norm.: při tlaku přes kůži víček nevytéká obsah zpět

- patologie: *rubor, dolor*, při palpaci vytéká obsah zpět: slzy – hnis = stáza – zánět v odvodných cestách
- slzný vak
  - norm.: oblast nad klidná, nebolí, při palpaci není výtok ze slzných bodů
  - patologie: v oblasti vnitřního koutku a dolního víčka *rubor, calor, dolor, tumor*, výtok – zánět slzného vaku
- průchodnost slzných cest – zkouška 2% fluoresceinem, který vkápneme do slzného vaku
  - norm.: po minutě se barvivo objeví v nose
  - patologie: tampon v nose se nezbarví fluoresceinem

## 2.5 Spojivka (*tunica conjunctiva*)

Spojivka je tenká, průhledná sliznice lososovité barvy, která pokrývá vnitřní stranu víček (**tarzální spojivka** – *tunica conjunctiva palpebralis*), kde je fixována k tarzu víček. V **dolním a horním fornixu** (klenbě) přechází na přední část bulbu (**epibulbální spojivka** – *tunica conjunctiva bulbi*), kde je pohyblivá vůči bělimě až k rohovkovému okraji (*limbus corneae*), který lehce přerůstá (**obr. 2.12 v barevné příloze**). Nazálně je duplikatura oční spojivky (*plica semilunaris* – **pamžurka**) a ve vnitřním koutku je vyvýšený **útvár slzní jahůdky** (*caruncula lacrimalis*). Oční (epibulbární) spojivku přehlédneme při rozevření oční štěrbinu a při pohybech bulbu do stran, dolní víčkovou (tarzální) spojivku a spojivku dolního fornixu při pohledu nahoru a při oddálení dolního víčka. Horní víčkovou (tarzální) spojivku při everzi víčka a spojivku horního fornixu při dvojité everzi víčka.

**Vyšetřujeme:**

**Aspekci ve fokálním osvětlení i na štěrbinové lampě**

- prokrvení spojivky
  - norm.: lososovité barvy, ojediněle drobné cévky jsou patrné
  - patologie: anémie × hyperémie – injekce povrchová, hluboká či smíšená (**obr. 2.12 v barevné příloze a tab. 2.1**), lokální hyper-

Tab. 2.1 Druhy injekcí (viz obr. 2.12)

	subj. obtíže	barva	vzhled	lokalizace	reakce na adrenalin
<b>povrchová (konjunktivální)</b>	pálení, řezání, svědění	jasně červená	jednotlivé cévy patrné	periferie epib. spoj.	zbledne
<b>hluboká (ciliární)</b>	citlivý bulbus, bolest i v okolí	tmavší	splývající fialové zbarvení	okolo limbu	přetrvává
<b>smíšená</b>	převládají potíže hlubokého postižení	červená	některé cévy lze rozlišit	celá spojivka	periferie zbledne přetrvává hluboká injekce

émie (flykténa, episkleritida), krvácení pod spojivkou – sufúze (obr. 2.13 v barevné příloze)

- průhlednost
  - norm.: průhledná, pod tarzální spojivkou prosvítá rovnoběžné uspořádání Meibomských žlázek
  - patologie: nažloutlá/žlutá u ikteru, tmavé pigmentace při limbu u Addisonovy choroby
- povrch
  - norm.: hladký, lesklý
  - patologie: (obr. 2.13 v barevné příloze) folikuly (folik. konjunktivitida, trachom), papily (vernální katar, chronická postižení), vyklenutí – chemóza (nezánětlivý otok epibulbární spojivky u alergií, hyperemická chemóza u hnisavých afekcí oka i očníce), snížený lesk (vysychání), nerovnosti (jizvy, degenerativní změny – *pinquecula*, *pterygium*, tumory), *symblepharon* – srůsty mezi víčkovou a bulbární spojivkou
- obsah spojivkového vaku:
  - norm.: slzný film

- patologie: epifora (zvýšená produkce slz z iritace oka či zhoršeného odtoku – ektropium), hlen, hnis (záněty), pablány, cizí tělísko, krev (po traumatu)

**Everze horního víčka** je důležitá pro diagnostické vyšetření spojivky horního víčka, pro poskytnutí první pomoci při uvíznutí cizího tělíška na tarzální spojivce a zejména pak při popálení a poleptání oka vápnem (viz kapitola 4.4, [obr. 4.6](#)).

## 2.6 Oční koule (*bulbus oculi*)

Oční koule je přibližně 24 mm dlouhá, **zadní větší část** má poloměr zakřivení 11–12 mm, **přední menší část** je tvořena rohovkou s větším zakřivením 7–8 mm ([obr. 2.14](#)). **Celková refrakce činí +60 D**, vrchol rohovky se dotýká pomyslné spojnice mezi horním a dolním okrajem očnice ([obr. 2.15](#)).

Rozlišujeme tři vrstvy oka:

- **vnější vrstva**, *tunica fibrosa*: rohovka (*cornea*) a bělima (*sclera*)
- **střední vrstva**, *tunica vasculosa*: živnatka (*uvea*)
  - přední uvea, duhovka (*iris*) a řasnaté těleso (*corpus ciliare*)
  - zadní uvea, cévnatka (*choroidea*)
- **vnitřní vrstva**, *tunica nervosa*: sítnice (*retina*)

**Vyšetřujeme:**

**Aspekci**

- velikost
  - norm.: přiměřená
  - patologie: *microphthalmus* (vrozená toxoplazmóza), *buphthalmus* (vrozený glaukom)
- tvar
  - norm.: zakřivení fyziologické
  - patologie: *staphyloma* (vyklenutí části bulbu), *atrophia (bulbus quadratus*, „převázaný balík“)