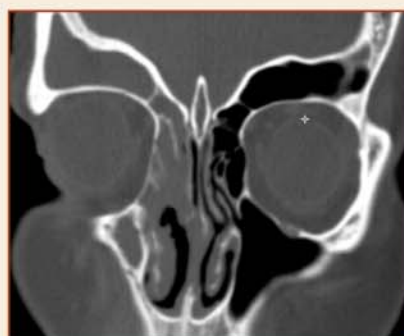
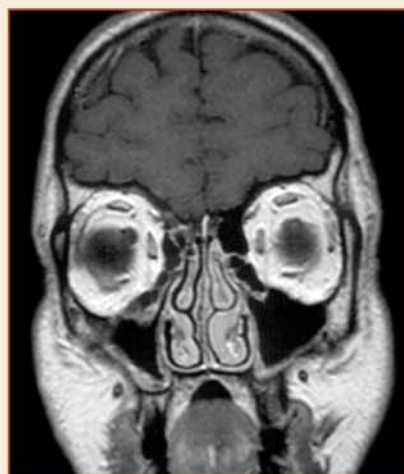
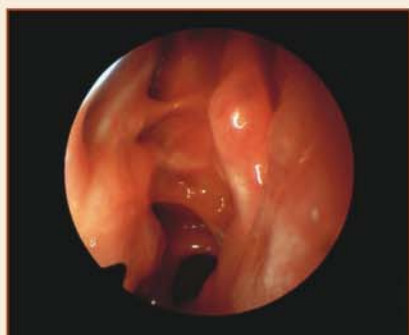


Bohumil Markalous, František Charvát, Jan Nejedlý, Eva Zýková

# RINITIDY, SINUSITIDY A NOSNÍ POLYPY

*alergie, imunopatologie • vyšetřovací metody • epidemiologie a klasifikace  
rinosinusitid • standardy diagnostiky a léčby • anatomie a patologie  
v obraze CT, MR • komplikace sinusitid • vliv rinosinusitid na dolní dýchací cesty  
• epistaxe, likvorové píštěle, bolesti hlavy • funkční endoskopická endonazální  
chirurgie • navigovaná chirurgie*



# **RINITIDY, SINUSITIDY A NOSNÍ POLYPY**



**TRITON**  
Praha/Kroměříž

Kniha vyšla za laskavého přispění firem:

**Hlavní sponzor**

**GlaxoSmithKline, s. r. o.**



**Další sponzoři**

Medtronic Czechia s.r.o.  
GE Healthcare (SCE) HandelsGmbH  
Siemens s.r.o.  
ASI Prag s.r.o.  
Merck Pharma k.s.  
Schering-Plough s.r.o.  
Medial spol. s r.o.  
SERVIER s.r.o.  
HOSPIMED, spol. s r.o.  
Surgipa Medical, spol. s r.o.

GE Healthcare



**SIEMENS**



**Schering-Plough**

**MEDIAL**



**HOSPIMED®**



**Bien Air®**  
Surgery

**Bohumil Markalous, František Charvát,  
Jan Nejedlý, Eva Zýková**

# **RINITIDY, SINUSITIDY A NOSNÍ POLYPY**

---

- **alergie, imunopatologie**
- **vyšetřovací metody**
- **epidemiologie a klasifikace rinosinusitid**
- **standardy diagnostiky a léčby**
- **anatomie a patologie v obraze CT, MR**
- **komplikace sinusitid**
- **vliv rinosinusitid na dolní dýchací cesty**
- **epistaxe, likvorové píštěle, bolesti hlavy**
- **diferenciální diagnóza**
- **funkční endoskopická endonazální chirurgie**
- **navigovaná chirurgie**

**TRITON**

## AUTOŘI

**MUDr. Bohumil Markalous**, primář Otorinolaryngologického oddělení Nemocnice Jindřichův Hradec, a. s.

**MUDr. František Charvát, Ph.D.**, primář Radiodiagnostického oddělení Ústřední vojenské nemocnice v Praze

**MUDr. Jan Nejedlý**, Klinika otorinolaryngologie a chirurgie hlavy a krku 1. lékařské fakulty Univerzity Karlovy a Fakultní nemocnice Motol v Praze

## SPOLUAUTOR

**MUDr. Eva Zýková**, Anesteziologicko-resuscitační oddělení a ambulance pro léčbu bolesti Nemocnice Jindřichův Hradec, a. s.

## LEKTOŘI

**Prof. MUDr. Jan Betka, DrSc.**, přednosta Kliniky otorinolaryngologie a chirurgie hlavy a krku 1. lékařské fakulty Univerzity Karlovy a Fakultní nemocnice Motol v Praze

**Doc. MUDr. Jan Vokurka, CSc.**, Lékařská fakulta Univerzity Karlovy v Praze, přednosta Kliniky otorinolaryngologie Fakultní nemocnice v Hradci Králové

*Ochranné obchodní známky (chráněné názvy) léků ani dalších výrobků nejsou v knize zvlášť zdůrazňovány. Z absence označení ochranné známky proto nelze vyvozovat, že v konkrétním případě jde o název nechráněný.*

Toto dílo, včetně všech svých částí, je zákonem chráněno. Každé jeho užití mimo úzké hranice zákona je nepřipustné a je trestné. To se týká zejména reprodukování či rozšiřování jakýmkoli způsobem (včetně mechanického, fotografického či elektronického), ale také ukládání v elektronické formě pro účely rešeršní i jiné. K jakémukoli využití díla je proto nutný *pisemný souhlas* nakladatele, který také stanoví přesné podmínky využití díla. Pisemný souhlas je nutný i pro případy, ve kterých může být udělen bezplatně.

Rinitidy, sinusitidy a nosní polypy

© Bohumil Markalous, František Charvát, Jan Nejedlý, 2009

© TRITON 2009

Illustrations © Ervín Černý, Evžen Markalous,

Iveta Kalinová, Jiřina Furtáková 2009

Figures and color photographs © Bohumil Markalous, 2009

Cover © Renata Brtnická, 2009

Tisk Ekon Jihlava

ISBN 978-80-7387-260-1

### Důležité upozornění:

Autoři i nakladatel vynaložili velkou péči a úsilí, aby všechny informace v knize obsažené týkající se dávkování léků a forem jejich aplikace odpovídaly stavu vědy v okamžiku vydání. Nakladatel však za údaje o použití léků, zejména o jejich indikacích, kontraindikacích, dávkování a aplikačních formách, nenese žádnou odpovědnost a vylučuje proto jakékoli přímé či nepřímé nároky na úhradu případných škod, které by v souvislosti s aplikací uvedených léků vznikly. Každý uživatel je povinen důsledně se řídit informacemi výrobců léčiv, zejména informací přiloženou ke každému balení léku, který chce aplikovat.

### Notice

The Publishers have made an extensive effort to trace original copyright holders for permission to use borrowed material. If any have been overlooked, they will be corrected at the first reprint. Please notice the Publishers in such a case.

## OBSAH HLAVNÍCH KAPITOL

Seznam zkratk v textu	13
Seznam zkratk v popisu obrazů	15
Uspořádání obrazů	18
Poděkování	19
Předmluva	20
1 Anatomie	21
2 Fyziologie a patofyziologie horních dýchacích cest	76
3 Skladba a funkce imunitního systému	82
4 Imunopatologie	91
5 Vyšetření a diagnóza rinosinusitid	100
6 Zobrazovací metody	110
7 Definice a klasifikace rinitid, sinusitid a nosních polypů	131
8 Doporučení diagnostiky a léčby založená na důkazech	135
9 Akutní infekční nespecifické rinosinusitidy	136
10 Chronické infekční nespecifické rinosinusitidy	145
11 Neinfekční, nealergické rinitidy – rinosinusitidy	163
12 Neoperační léčba nealergických rinosinusitid	170
13 Alergické rinitidy – rinosinusitidy	180
14 Neoperační léčba alergické rinitidy a konjunktivitidy	190
15 Mykotické (fungální) rinosinusitidy	198
16 Granulomatózní rinosinusitidy	203
17 Rinosinusitidy při systémových chorobách	210
18 Rinosinusitidy u dětí	225
19 Léčba rinosinusitid u dětí	231
20 Vliv rinosinusitid na dolní dýchací cesty	235
21 Endoskopická endonazální chirurgie	237
22 Anatomické a slizniční variace	274
23 Chirurgicky nebezpečné oblasti	294
24 Rinosinusitidy v obraze	300
25 Rinosinogenní komplikace	311
26 Záněty očnice	328
27 Epistaxe a metody léčby	332
28 Likvorové píštěle	338
29 Dekomprese orbity a zřetivého nervu	350
30 Bolesti hlavy a somatoformní poruchy	354
31 Diferenciální diagnóza nemocí horních dýchacích cest	367
32 Chyby a omyly	375
33 Socio-ekonomické náklady chronické rinosinusitidy a nosních polypů	377
34 Priority a perspektivy dalšího výzkumu rinosinusitid	378
Základní literatura	380
Ostatní literatura	382
Webové adresy	401
O autorech	402

# Avamys – zmírnění nosních a očních symptomů pomocí moderního aplikátoru<sup>6</sup>

## Krátký vstříkovací nástavec

pohodlný pro pacienty<sup>7,8</sup>


## Snadné použití s bočním ovládáním<sup>7,9</sup>

## Prohlížecké okénko

ke sledování zbývajícího množství<sup>7,9</sup>



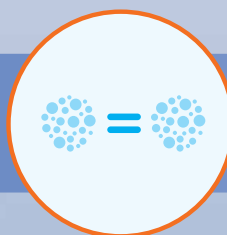
## Jemný sprej, příjemný pro pacienty



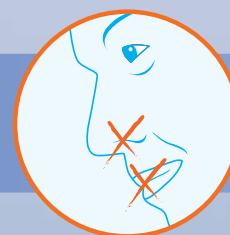
Poloviční objem než u jiných intranazálních steroidů<sup>7</sup>



Zanedbatelné či žádné stékání do krku či nosu<sup>7</sup>



Pokaždé stejné množství<sup>7,8</sup>



Bez zápachu a bez pachuti nebo jen s minimální pachutí<sup>7</sup>

---

# PODROBNÝ OBSAH

Seznam zkratk v textu 13

Seznam zkratk v popisu obrazů 15

Uspořádání obrazů 18

Poděkování 19

Předmluva 20

## 1 ANATOMIE 21

1.1 Vývojové poznámky 21

1.2 Nosní dutina a laterální nosní stěna 21

1.3 Paranasální dutiny 24

1.4 Sliznice nosní dutiny a paranasálních dutin 26

1.4.1 Čichová oblast 26

1.4.2 Respirační oblast 26

1.5 Cévní zásobení a inervace 28

1.5.1 Cévní zásobení 28

1.5.2 Inervace 29

1.6 Orbita 33

1.6.1 Skelet 33

1.6.2 Pojivové tkáně a topografické rozdělení prostorů orbity 36

1.6.3 Zrakový nerv 37

1.6.4 Slzný aparát 37

1.7 Obrazová část – koronární a sagitální rovina 40

1.8 Obrazová část – axiální rovina 64

## 2 FYZIOLOGIE A PATOFYZIOLOGIE HORNÍCH DÝCHACÍCH CEST 76

2.1 Funkce nosu a vedlejších nosních dutin 76

2.1.1 Respirační – klimatizační funkce 76

2.1.2 Obranná funkce v rámci imunitního systému 76

2.1.3 Reflexní funkce 77

2.1.4 Rezonanční funkce 77

2.1.5 Čichová funkce 78

2.1.6 Sexuální funkce nosu – Jacobsonův vomeronazální orgán 78

2.1.7 Funkce paranasálních dutin 78

2.2 Normální bakteriální osídlení kůže a sliznic 79

2.3 Patofyziologie zánětů nosní sliznice 80

2.4 Patologicko-anatomické rozdělení zánětů nosní sliznice 80

2.4.1 Obecné dělení zánětů 80

2.4.2 Rhinitis acuta (exsudativa) 81

2.4.3 Rhinitis chronica (productiva) 81

## 3 SKLADBA A FUNKCE IMUNITNÍHO SYSTÉMU 82

3.1 Definice a rozdělení 82

3.1.1 Lymfatické orgány a tkáně 82

3.1.2 Nespecifická (přírozená, vrozená, neadaptivní) imunita 83

3.1.3 Specifická (získaná, adaptivní) imunita 83

3.2 Komplement 84

3.3 Buněčné složky 84

3.4 Humorální – protilátková imunita 86

3.5 Buněčná imunita 86

3.6 Komunikace mezi složkami imunity 87

3.6.1 Cytokiny 87

3.6.2 Chemokiny 88

3.6.3 Adhezní molekuly (molekuly buněčných membrán, adheziny) 88

3.6.4 Leukotrieny (eikosanoidy) 89

3.6.5 Metaloproteinázy, TGF- $\beta$ 1, NF-kappa B 90

3.6.6 Surfactanty 90



3.6.6	Zpracování a prezentace antigenu	90
<b>4</b>	<b>IMUNOPATOLOGIE</b>	<b>91</b>
4.1	Rozdělení	91
4.2	Reakce z přecitlivělosti (hypersenzitivní) – typ I-IV	91
4.2.1	Genetická predispozice	92
4.3	Slizniční imunita a její význam v alergii	92
4.3.1	Klinický význam slizniční imunity	92
4.3.2	Slizniční lymfatická tkáň, žírné buňky sliznic	93
4.3.3	Sekreční imunoglobulin IgA	93
4.4	Alergie a infekce	94
4.5	Mechanismy rozvoje bakteriální infekce sliznic dýchacích cest	95
4.5.1	Patogenní bakterie	95
4.5.2	Biofilmy	96
4.5.3	Staphylococcus aureus	97
4.5.4	Defensiny	98
<b>5</b>	<b>VYŠETŘENÍ A DIAGNÓZA RINOSINUSITID</b>	<b>100</b>
5.1	Hodnocení příznaků rinosinusitidy	100
5.2	Vyšetřovací metody	101
5.2.1	Vyšetřování nosní průchodnosti	102
5.2.1.1	Rinomanometrie	102
5.2.1.2	Akustická rinometrie	102
5.2.1.3	Měření vrcholové výdechové rychlosti	103
5.2.2	Nosní cytologie, biopsie a bakteriologie	103
5.2.3	Hodnocení mukociliární funkce	103
5.2.4	Stanovení oxidu dusnatého	103
5.2.5	Nosní provokační testy	104
5.3	Poruchy a vyšetřování čichu	104
5.4	Kvalita života	106
5.5	Poruchy a vyšetřování chuti	107
5.5.1	Anatomie a fyziologie	107
5.5.2	Poruchy chuti, vyšetření a léčba	108
<b>6</b>	<b>ZOBRAZOVACÍ METODY</b>	<b>110</b>
6.1	Výpočetní tomografie	110
6.1.1	Princip	110
6.1.2	Multidetektorová (MDCT, multislice CT)	110
6.1.3	Virtuální zobrazení CT	111
6.1.4	CT cisternografie v diagnostice rinolikvorey a otolikvorey	114
6.2	Magnetická rezonance	115
6.2.1	Princip	115
6.2.2	Intenzita signálu ve výsledném MR obraze	116
6.2.3	Kontrastní látky	117
6.2.4	MR angiografie (MRA)	118
6.2.5	Protokoly vyšetření MR	118
6.3	Navigovaná chirurgie	120
6.4	Indikace a volba zobrazovací metody	127
6.5	Korelace CT s endoskopickými nálezy	128
<b>7</b>	<b>DEFINICE A KLASIFIKACE RINITID, SINUSITID A NOSNÍCH POLYPŮ</b>	<b>131</b>
7.1	Starší klasifikace rinitid – rinosinusitid	131
7.2	Nové definice a členění rinosinusitid podle doporučení EP <sup>3</sup> OS 2007	132
7.3	Přehled rinosinusitid uvedených v monografii	134
<b>8</b>	<b>DOPORUČENÍ DIAGNOSTIKY A LÉČBY ZALOŽENÁ NA DŮKAZECH</b>	<b>135</b>
<b>9</b>	<b>AKUTNÍ INFEKČNÍ NESPECIFICKÉ RINOSINUSITIDY</b>	<b>136</b>
9.1	Epidemiologie a predisponující faktory	136
9.2	Mechanismus zánětu	137
9.3	Klinický obraz	138
9.3.1	Akutní respirační infekce, chřipka (influenza)	138
9.3.2	Akutní rinosinusitida	141
9.3.2.1	Akutní virová rinosinusitida	141

	9.3.2.2 Akutní bakteriální rinosinusitida	141
	9.3.2.3 Odontogenní maxilární sinusitida	142
	<b>9.4 Doporučení diagnostiky a léčby založená na důkazech</b>	<b>142</b>
<b>10</b>	<b>CHRONICKÉ INFEKČNÍ NESPECIFICKÉ RINITIDY – RINOSINUSITIDY</b>	<b>145</b>
	<b>10.1 Chronická rinosinusitida bez nosních polypů</b>	<b>145</b>
	10.1.1 Epidemiologie a predisponující faktory	145
	10.1.2 Mechanismus zánětu	146
	10.1.2.1 Histopatologie a zánětlivé buňky	146
	10.1.2.2 Patofyziologie a zánětlivé mediátory	147
	10.1.3 Klinický obraz	148
	10.1.3.1 Chronická jednoduchá rinosinusitida	149
	10.1.3.2 Chronická hypertrofická rinosinusitida	149
	10.1.3.3 Chronická suchá atrofická přední rinitida	150
	10.1.3.4 Chronická atrofická krustózní rinitida	150
	10.1.3.5 Chronická hypertrofická a současně atrofická rinosinusitida bez a/nebo s nosními polypy	151
	10.1.3.6 Eozinofilní bakteriální chronická rinosinusitida	152
	10.1.4 Doporučení diagnostiky a léčby založená na důkazech	152
	<b>10.2 Chronická rinosinusitida s nosními polypy</b>	<b>154</b>
	10.2.1 Definice a rozdělení	154
	10.2.2 Epidemiologie a predisponující faktory	156
	10.2.3 Mechanismus zánětu	157
	10.2.4 Klinický obraz	160
	10.2.4.1 Antrochoanální, choanální polyp	160
	10.2.5 Doporučení diagnostiky a léčby založená na důkazech	161
<b>11</b>	<b>NEINFEKČNÍ, NEALERGICKÉ RINITIDY – RINOSINUSITIDY</b>	<b>163</b>
	<b>11.1 Nealergická hyperreaktivní rinitida (dříve vazomotorická, neurovaskulární, idiopatická rýma)</b>	<b>163</b>
	<b>11.2 Nealergická rýma s eozinofilním syndromem (NARES)</b>	<b>164</b>
	<b>11.3 Profesionální rinitida (zaměstnanecská, work-related rhinitis)</b>	<b>165</b>
	<b>11.4 Léky indukovaná rinitida</b>	<b>165</b>
	<b>11.5 Medikamentózní rinitida (rhinitis medicamentosa)</b>	<b>166</b>
	<b>11.6 Endokrinně podmíněná rinitida (hormonální rinitida)</b>	<b>166</b>
	11.6.1 Rýma v těhotenství (těhotenská rýma)	166
	<b>11.7 Rýma (nosní příznaky) na podkladě fyzikálních a chemických faktorů</b>	<b>167</b>
	<b>11.8 Rýma u kuřáků</b>	<b>167</b>
	<b>11.9 Potravinová rinitida (alimentární rýma)</b>	<b>167</b>
	<b>11.10 Rýma u seniorů (senilic rhinitis)</b>	<b>167</b>
	<b>11.11 Rýma u sportovců</b>	<b>168</b>
	11.11.1 Rýma a barotrauma u potápěčů	168
	<b>11.12 Psychogenní, emoční, stresová rinitida</b>	<b>169</b>
<b>12</b>	<b>NEOPERAČNÍ LÉČBA NEALERGICKÝCH RINOSINUSITID</b>	<b>170</b>
	<b>12.1 Léčba rinosinusitid steroidy</b>	<b>170</b>
	12.1.1 Mechanismus působení a indikace	170
	12.1.2 Léčba jednotlivých druhů rinosinusitid steroidy	171
	<b>12.2 Léčba rinosinusitid antibiotiky</b>	<b>172</b>
	12.2.1 Antibiotika v léčbě akutní rinosinusitidy	172
	12.2.2 Antibiotika v léčbě chronické rinosinusitidy	173
	12.2.3 Léčba antibiotiky při exacerbaci chronické rinosinusitidy	173
	<b>12.3 Ostatní medikamentózní léčba rinosinusitid</b>	<b>174</b>
	12.3.1 Dekongestiva	174
	12.3.2 Mukolytika	175
	12.3.3 Antihistaminika, kromony, anticholinergika	175
	12.3.4 Antimykotika	175
	12.3.5 Bakteriální lysáty	175
	12.3.6 Imunomodulátory, imunostimulátory	176
	12.3.7 Nosní a antrální irigace izotonických roztoků a hypertonických solí (saline)	176
	12.3.8 Kapsaicin	177

12.3.9	Furosemid	177
12.3.10	Inhibitory protonové pumpy	178
12.3.11	Antileukotrieny	178
12.3.12	Aspirinová desenzibilizace	178
12.3.13	Kyselina hyaluronová	178
12.3.14	Fytopreparáty	179
12.3.15	Punkce čelistních dutin	179
<b>13</b>	<b>ALERGICKÉ RINITIDY – RINOSINUSITIDY</b>	<b>180</b>
13.1	Nový pohled na alergickou rinitidu podle doporučení ARIA 2008	180
13.2	Definice a klasifikace alergické rýmy	180
13.3	Epidemiologie	182
13.4	Patofyziologie alergické rýmy	183
13.5	Diagnostika alergické rinitidy	184
13.5.1	Charakteristika alergické rinitidy	184
13.5.2	Testy a vyšetření	186
13.5.3	Projevy alergie v průběhu života	187
13.6	Sezonní alergická rinitida (polinóza)	187
13.7	Celoroční alergická rinitida (nesezonní, pereniální)	188
13.8	Vztahy mezi alergickou rinitidou a astmatem a jiné komorbidity	188
13.9	Podpora zdraví a prevence	189
13.10	Závěry	189
<b>14</b>	<b>NEOPERAČNÍ LÉČBA ALERGICKÉ RINITIDY A KONJUNKTIVITIDY</b>	<b>190</b>
14.1	Úvod	190
14.2	Farmakoterapie alergické rinitidy a konjunktivitidy	190
14.2.1	Přehled	190
14.2.2	Antihistaminika	193
14.2.3	Kortikosteroidy	195
14.2.4	Kromony	196
14.3	Specifická imunoterapie alergenem	196
14.4	Anti-IgE (Omalizumab)	196
<b>15</b>	<b>MYKOTICKÉ (FUNGÁLNÍ) RINOSINUSITIDY</b>	<b>198</b>
15.1	Alergická mykotická rinosinusitida (alergic fungal sinusitis, eozinofilní fungální RS)	199
15.2	Neinvasivní mimoslizniční (povrchová) mykotická rinosinusitida	199
15.2.1	Povrchová mykotická rinosinusitida	199
15.2.2	Povrchová rinosinusitida s mykotickými hmotami („fungal ball“, aspergilom)	199
15.3	Invasivní mykotická rinosinusitida	200
15.3.1	Akutní fulminantní mykotická rinosinusitida	200
15.3.2	Chronická invazivní mykotická rinosinusitida	200
15.3.3	Granulomatózní mykotická rinosinusitida	201
<b>16</b>	<b>GRANULOMATÓZNÍ RINOSINUSITIDY</b>	<b>203</b>
16.1	Sarkoidóza	203
16.2	Mykobakteriální rinosinusitida	205
16.3	Lepra	205
16.4	Syfilis	206
16.5	Infekční sklerom (rinosklerom)	207
16.6	Onemocnění destruuující střední nosní oblast	207
16.6.1	Letální granulom střední čáry	207
16.7	Histiocytóza z Langerhansových buněk (histiocytosis X)	207
16.7.1	Letterer-Siweho histiocytóza	208
16.7.2	Hand-Schüller-Christianova histiocytóza	208
16.7.3	Eozinofilní granulom	208
16.8	Cholesterolový granulom	209
<b>17</b>	<b>RINOSINUSITIDY PŘI SYSTÉMOVÝCH CHOROBÁCH</b>	<b>210</b>
17.1	Přehled	210
17.2	Nesnášenlivost kyseliny acetylsalicylové (ASA triáda, Samterův sy)	210
17.2.1	Chronická rinosinusitida s nosními polypy	211
17.3	Cystická fibróza (mukoviscidóza)	212
17.4	Ciliární dyskineze	214

17.4.1	Rozdělení a klasifikace	214
17.4.2	Primární ciliární dyskineze a Kartagenerův syndrom (sy nepohyblivých řasinek, dyskinetický ciliární sy)	214
<b>17.5</b>	<b>Woakesova choroba, syndrom</b>	<b>216</b>
<b>17.6</b>	<b>Youngův syndrom</b>	<b>216</b>
<b>17.7</b>	<b>AIDS</b>	<b>216</b>
17.7.1	Definice a projevy	216
17.7.2	ORL nálezy	217
<b>17.8</b>	<b>Vaskulitidy s pozitivními antineutrofilními cytoplazmatickými protilátkami (ANCA)</b>	<b>219</b>
17.8.1	Vyšetřovací metody	220
17.8.1.1	Protilátky proti cytoplazmě neutrofilů (ANCA)	220
17.8.1.2	Eozinofilie	220
17.8.2	Vyvolávající faktory, léze plic a nosního septa	220
17.8.3	Churgův-Straussově syndrom	221
17.8.4	Wegenerova granulomatóza	221
17.8.5	Léčba ANCA pozitivních vaskulitid	222
<b>17.9</b>	<b>Limitované (neúplné, oligosymptomatické) formy vaskulitid</b>	<b>224</b>
<b>17.10</b>	<b>Překryvný polyangiitický syndrom (overlap sy)</b>	<b>224</b>
<b>17.11</b>	<b>Hypereozinofilní syndrom</b>	<b>224</b>
<b>18</b>	<b>RINOSINUSITIDY U DĚTÍ</b>	<b>225</b>
<b>18.1</b>	<b>Rozdíly mezi chronickou rinosinitidou dětí a dospělých</b>	<b>225</b>
<b>18.2</b>	<b>Epidemiologie a patofyziologie</b>	<b>225</b>
<b>18.3</b>	<b>Klinický obraz</b>	<b>226</b>
<b>18.4</b>	<b>Akutní infekční rýma u kojenců a batolat</b>	<b>227</b>
<b>18.5</b>	<b>Adenoidní vegetace</b>	<b>227</b>
<b>18.6</b>	<b>Přidružené chorobné stavy</b>	<b>230</b>
<b>19</b>	<b>LÉČBA RINOSINUSITID U DĚTÍ</b>	<b>231</b>
<b>19.1</b>	<b>Léčba akutní rinosinitidy u dětí</b>	<b>231</b>
<b>19.2</b>	<b>Léčba chronické rinosinitidy u dětí</b>	<b>232</b>
<b>19.3</b>	<b>Léčba alergické rinitidy dětí</b>	<b>233</b>
<b>20</b>	<b>VLIV RINOSINUSITID NA DOLNÍ DÝCHACÍ CESTY</b>	<b>235</b>
<b>20.1</b>	<b>Bronchiální astma a chronická rinosinitida bez nosních polypů</b>	<b>235</b>
<b>20.2</b>	<b>Bronchiální astma a chronická rinosinitida s nosními polypy</b>	<b>236</b>
<b>20.3</b>	<b>Chronická obstrukční plicní nemoc a rinosinitida</b>	<b>236</b>
<b>21</b>	<b>ENDOSKOPICKÁ ENDONAZÁLNÍ CHIRURGIE</b>	<b>237</b>
<b>21.1</b>	<b>Koncepce metody a patofyziologické poznámky</b>	<b>237</b>
<b>21.2</b>	<b>Indikace operace</b>	<b>240</b>
21.2.1	Obecné indikace	240
21.2.2	Indikace při rinosinitidách	241
<b>21.3</b>	<b>Technické vybavení</b>	<b>241</b>
<b>21.4</b>	<b>Názvosloví operací</b>	<b>242</b>
<b>21.5</b>	<b>Poznámky k operační technice</b>	<b>244</b>
21.5.1	Redukce nosních skořep	244
21.5.2	Rozsah chirurgického výkonu	246
<b>21.6</b>	<b>Pooperační hojení</b>	<b>246</b>
<b>21.7</b>	<b>Efektivita FESS v porovnání s medikamentózní terapií</b>	<b>247</b>
<b>21.8</b>	<b>Vliv věku a přidružených onemocnění na výsledky FESS</b>	<b>249</b>
<b>21.9</b>	<b>Revizní FESS</b>	<b>250</b>
<b>21.10</b>	<b>Operační komplikace</b>	<b>250</b>
<b>21.11</b>	<b>Pooperační stavy</b>	
21.11.1	Stavy po klasických operacích	256
21.11.2	Stavy po FESS	258
21.11.3	Doporučené postupy léčby při přetrvávajícím onemocnění po FESS	258
<b>21.12</b>	<b>Endoskopické nálezy</b>	<b>268</b>
<b>22</b>	<b>ANATOMICKÉ A SLIZNIČNÍ VARIACE</b>	<b>274</b>
<b>22.1</b>	<b>Pneumatizovaná crista galli</b>	<b>275</b>
<b>22.2</b>	<b>Deviace nosního septa</b>	<b>277</b>
<b>22.3</b>	<b>Perforace nosní přepážky</b>	<b>277</b>

---

22.4	Asymetrie a atrézie choan	278
22.5	Variace nosních skořep a uncinátního výběžku	278
22.6	Uncinátní výběžek	282
22.7	Příčiny změn nosní průchodnosti	284
22.8	Čichové sklepy	284
22.9	Sklípky agger nasi	286
22.10	Hallerovy sklepy	286
22.11	Čelistní dutina	287
22.12	Čelní dutina	290
22.13	Klínová dutina	292
22.14	Slizniční variace	293
23	CHIRURGICKY NEBEZPEČNÉ OBLASTI RINOBAZE	294
24	RINOSINUSITIDY V OBRAZE	300
25	RINOSINOGENNÍ KOMPLIKACE	311
25.1	Orbitální komplikace	316
25.2	Intrakraniální komplikace	316
25.3	Komplikace od kostěného ohraničení paranazálních dutin	319
25.4	Neobvyklé komplikace rinosinusitid	319
25.5	Cysty a mukokély	319
25.5.1	Pneumosinus dilatans	322
25.5.2	Chronická atelektáza čelistní dutiny, silent sinus syndrom	323
26	ZÁNĚTY OČNICE	328
27	EPISTAXE A METODY LÉČBY	332
27.1	Epistaxe a metody léčby	332
27.2	Morbus Rednu-Osler-Weber (hereditární hemoragická teleangiektazie)	336
27.3	Cévní poškození při střelných poraněních hlavy a krku	337
28	LIKVIČNÍ PÍŠŤELE	338
28.1	Etiopatogeneze a vyšetřovací metody	338
28.2	Léčba	340
28.3	Arachnoidální cysta tureckého sedla a syndrom prázdného sedla	349
29	DEKOMPRESIE ORBITY A ZRAKOVÉHO NERVU	350
30	BOLESTI HLAVY A SOMATOFORNÍ PORUCHY	354
30.1	Obecně o bolesti	354
30.2	Klasifikace bolestí hlavy	356
30.3	Diferenciální diagnóza bolestí hlavy při závažných život ohrožujících onemocněních	357
30.4	Bolesti v orofaciální oblasti	357
30.5	Bolesti zubů	358
30.6	Bolesti při rinosinusitidách	359
30.7	Bolesti hlavy a operace paranazálních dutin	359
30.8	Sluderův syndrom, dolores e vacuo, kontaktní bolest, midfacial segment pain	360
30.9	Léčba bolesti	361
30.10	Cévní komprese mozkových nervů	362
30.11	Somatoforní poruchy (psychogenní, psychosomatické poruchy)	365
31	DIFERENCIÁLNÍ DIAGNÓZA NEMOCÍ HORNÍCH DÝCHACÍCH CEST	367
31.1	Přehled	367
31.2	Odlišení rinitid	369
31.3	Odlišení sekretů při rinosinusitidě	370
31.4	Diferenciální diagnóza kašle	370
32	CHYBY A OMYLY	375
33	SOCIO-EKONOMICKÉ NÁKLADY CHRONICKÉ RINOSINUSITIDY A NOSNÍCH POLYPŮ	377
33.1	Přímé náklady	377
33.2	Nepřímé náklady	377
34	PRIORITY A PERSPEKTIVY DALŠÍHO VÝZKUMU RINOSINUSITID	378
	Základní literatura	381
	Ostatní literatura	383
	Webové adresy	402
	O autorech	403

## SEZNAM ZKRATEK V TEXTU

<b>ACI</b> .....	arteria carotis interna	<b>ECRS</b> .....	eozinofilní bakteriální chronická rinosinusitida
<b>ADCC</b> .....	antibody-dependent cell-mediated cytotoxicity (na protilátkách závislá buněčná cytotoxicita)	<b>ELISA</b> .....	enzyme-linked immunosorbent assay
<b>AIDS</b> .....	acquired immune deficiency syndrome	<b>Eotaxin</b> .....	chemokin CCL11
<b>ALI</b> .....	influenza like illness	<b>EP<sup>3</sup>OS</b> .....	dokument Position paper on rhinosinusitis and nasal polyps
<b>ANA</b> .....	antinukleární protilátky	<b>EPS</b> .....	extracelulární polymerní substance
<b>ANCA</b> .....	antineutrophil cytoplasmatic antibody	<b>FEV1</b> .....	forced expiratory volume in 1 second (jednovteřinový usilovný výdech)
<b>ANS</b> .....	autonomní nervový systém	<b>FESS</b> .....	functional endonasal sinus surgery
<b>AR</b> .....	alergická rinitida	<b>FIESTA</b> .....	firemní název (GE Medical System) pro T2 váženou sekvenci zobrazující ve velmi tenkých vrstvách
<b>ARI</b> .....	acute respiratory infection	<b>FLASH</b> .....	fast long angle shot
<b>ARIA</b> .....	dokument Allergic rhinitis and its impact on asthma	<b>FMLP</b> .....	chemotaktický tetrapeptid produkovaný řadou mikroorganismů
<b>ARS</b> .....	akutní rinosinusitida	<b>fMR</b> .....	funkční zobrazení MR
<b>ASA</b> .....	kyselina acetylsalicylová	<b>FOV</b> .....	field of view
<b>ASA sy</b> .....	intolerance kyseliny acetylsalicylové	<b>FS</b> .....	fat suppressed
<b>ATA</b> .....	atmosféra	<b>FSE</b> .....	fast spin echo
<b>ATB</b> .....	antibiotika	<b>FSE</b> .....	fast spin echo nebo TSE turbo spin echo
<b>AV</b> .....	adenoidní vegetace	<b>Gd-DTPA</b> .....	gadolinium-diethylenetriamine pentaacetic acid
<b>BCR</b> .....	breakpoint cluster region	<b>GIT</b> .....	gastrointestinální trakt
<b>C</b> .....	komplement	<b>GM-CSF</b> .....	granulocyte-macrophage colony stimulating factor (název cytokinu)
<b>CD</b> .....	diferenční znak (cluster of differentiation)	<b>GR</b> .....	glukokortikoidní receptory
<b>CF</b> .....	cystická fibróza	<b>GRASS</b> .....	gradient recalled acquisition at steady state
<b>CFTR</b> .....	cystic fibrosis transmembrane regulator (cystic fibrosis transmembrane conductance regulator)	<b>GRE</b> .....	gradient echo
<b>CNS</b> .....	centrální nervový systém	<b>HA</b> .....	kyselina hyaluronová
<b>COX 2</b> .....	cyklooxygenáza 2 = prostaglandin-endoperoxidsyntáza-2 (pohotovostní enzym s funkcí opravovat a bránit buňku)	<b>HBD</b> .....	human beta defensine
<b>CR</b> .....	komplementové receptory	<b>HCD</b> .....	horní dýchací cesty
<b>CRP</b> .....	C-reaktivní protein	<b>HIV</b> .....	human immunodeficiency virus
<b>CRS</b> .....	chronická rinosinusitida	<b>HLA</b> .....	human histocompatibility complex
<b>CS</b> .....	Churgův-Straussův syndrom	<b>HRCT</b> .....	high resolution CT (vysokorozlišovací CT)
<b>CF</b> .....	cystická fibróza (mukoviscidóza)	<b>HRMR</b> .....	high resolution MR (vysokorozlišovací MR)
<b>CSF</b> .....	faktor stimulující kolonie (cytokin)	<b>HRQoL</b> .....	health-related quality of life (zdraví – kvalita života pacienta)
<b>CT</b> .....	computer tomography (výpočetní tomografie)	<b>HU</b> .....	Hounsfieldova jednotka
<b>CTC</b> .....	CT cisternografie	<b>CHOPN</b> .....	chronická obstrukční plicní nemoc
<b>CW</b> .....	continuous wave	<b>i. v.</b> .....	intravenózní
<b>CY</b> .....	cytochrom	<b>ICAM-1</b> .....	integrine cell adhesion molecule 1
<b>CysLT</b> .....	cysteinyl-leukotrienes	<b>IFN</b> .....	interferon (cytokin)
<b>DC</b> .....	dendritické buňky	<b>IgA</b> .....	imunoglobulin A
<b>DCD</b> .....	dolní dýchací cesty	<b>IgE</b> .....	imunoglobulin E
<b>DCRS</b> .....	dakryocystorinostomie	<b>IgG</b> .....	imunoglobulin G
<b>DD</b> .....	diferenční diagnóza	<b>IgM</b> .....	imunoglobulin M
<b>DNA</b> .....	deoxyribonukleová kyselina	<b>IL</b> .....	interleukin
<b>DTH</b> .....	delayed type hypersensitivity (oddálená přecitlivělost)	<b>iNOS</b> .....	indukovatelná syntáza oxidu dusnatého
<b>EBM</b> .....	evidence-based medicine	<b>IR</b> .....	inversion recovery
<b>ECP</b> .....	eozinofilní kationický protein obsažený v eozinofilních granulích poškozující epitel dýchacích cest	<b>k. l.</b> .....	kontrastní látka
		<b>LB</b> .....	lební baze
		<b>LGL</b> .....	large granular lymphocyte

<b>LCH</b> .....	histiocytóza z Langerhansových buněk	<b>NP</b> .....	nosní polypy
<b>lig.</b> .....	ligamentum	<b>NC</b> .....	navigovaná chirurgie
<b>LT</b> .....	leukotrien	<b>N-CAM</b> .....	nerve-cell adhesion molecule
<b>M.</b> .....	morbus	<b>NS</b> .....	intranazální steroidy
<b>m.</b> .....	musculus	<b>NSA</b> .....	nesteroidní antirevmatika
<b>MAC</b> .....	membrane attack complex (konečný produkt komplementové kaskády působí lýzu a zničení buňky)	<b>OEP</b> .....	olfactory evoked potentials
<b>MALT</b> .....	mucous associated lymphoid tissue	<b>OMJ</b> .....	ostiomeatální jednotka
<b>MBL</b> .....	lektin vázající manózu	<b>ORL</b> .....	otorinolaryngologie
<b>MBP</b> .....	hlavní bazický protein obsažený v eozinofilních granulích	<b>p. o.</b> .....	per os
<b>MC</b> .....	mukociliární clearance	<b>PAF</b> .....	platelet activating factor
<b>MCP</b> .....	monocyte chemotactic protein (eozinofilní chemotraktor)	<b>PAMP</b> .....	patogen associated molekular patterns
<b>MDCT</b> .....	multidetektorová (multislice) CT	<b>PAR</b> .....	pereniální alergická rýma
<b>mGy</b> .....	miligray	<b>PC</b> .....	phase contrast
<b>MHC</b> .....	hlavní histokompatibilní komplex	<b>PCD</b> .....	primární ciliární dyskineze
<b>MHz</b> .....	megahertz	<b>PCR</b> .....	polymerase chain reaction
<b>MIP</b> .....	macrophage inflammatory protein (eozinofilní chemotraktor)	<b>PD</b> .....	proton denzní
<b>MIST</b> .....	minimally invasive sinus technique	<b>PDGF</b> .....	platelet derived growth factor (destičkový růstový faktor)
<b>MMP7</b> .....	proteiny matrix metaloproteinázy	<b>PEES</b> .....	pediatrická FESS
<b>MP</b> .....	mikroskopická polyangiitida	<b>PG</b> .....	prostaglandin
<b>MPB</b> .....	major basic protein	<b>PGD2</b> .....	prostagladin
<b>MPO</b> .....	myeloperoxidáza	<b>PIA</b> .....	polysacharid intracellular adhesion
<b>MR</b> .....	magnetic resonance (magnetická rezonance)	<b>PR</b> .....	enzym proteináza
<b>MRA</b> .....	MR angiografie	<b>QoL</b> .....	quality of life (kvalita pacientova života)
<b>mRNA</b> .....	messenger ribonucleic acid	<b>r.</b> .....	ramus
<b>MRS</b> .....	MR spektroskopie	<b>RANTES</b> ....	regulated upon activation normal T cell expressed and secreted (eozinofilní chemotraktor)
<b>MRSA</b> .....	methicilin resistant Staphylococcus aureus	<b>RARE</b> .....	rapid acquisition with relaxation enhancement
<b>n.</b> .....	nervus	<b>ROI</b> .....	region of interest
<b>n. I</b> .....	olfactorius	<b>RS</b> .....	rhinosinusitida
<b>n. II</b> .....	opticus	<b>RTG</b> .....	konvenční rentgenografie
<b>n. III</b> .....	oculomotorius	<b>RSV</b> .....	respiračně syncytiální virus
<b>n. IV</b> .....	trochlearis	<b>SAEs</b> .....	enterotoxiny Staphylococcus aureus
<b>n. IX</b> .....	glossopharyngeus	<b>SAg</b> .....	superantigen
<b>n. V</b> .....	trigeminus	<b>SAR</b> .....	sezonní alergická rýma
<b>n. VI</b> .....	abducens	<b>SCF</b> .....	stem-cell factor (faktor kmenových buněk)
<b>n. VII</b> .....	facialis	<b>SE</b> .....	spin echo
<b>n. VIII</b> .....	statoacusticus	<b>SIT</b> .....	specifická imunoterapie
<b>n. X</b> .....	vagus	<b>SNR</b> .....	signal to noise ratio
<b>n. XI</b> .....	accessorius	<b>SPA</b> .....	sérový amyloidový protein
<b>n. XII</b> .....	hypoglossus	<b>SPECT</b> .....	jednofotonová emisní výpočetní tomografie
<b>NAAGA</b> .....	n-acetyl-aspartyl glutamová kyselina (stabilizátory žírných buněk)	<b>SPT</b> .....	skin prick test
<b>NADPH</b> .....	nikotinamid adenin dinukleotid fosfát (oxydázový mikrobicidní systém využívající kyslík)	<b>SRSA</b> .....	slow reacting substance of anafylaxy
<b>NARES</b> .....	non allergic rhinitis with eosinophilia syndrome	<b>STA</b> .....	Staphylococcus aureus
<b>NC</b> .....	navigovaná chirurgie	<b>sy</b> .....	syndrom
<b>NFB</b> .....	nuclear factor kappa B	<b>T1</b> .....	(time) relaxační doba T1
<b>NF-kappa B</b>	nuclear factor kappa B (účastní se nukleární transkripce)	<b>T1 W</b> .....	T1 weighted image (T1 vážený obraz)
<b>NK</b> .....	natural killer cells (přirození zabíječi)	<b>T2</b> .....	(time) relaxační doba T2
<b>NO</b> .....	oxid dusnatý	<b>T2 W</b> .....	T2 weighted image (T2 vážený obraz)
		<b>tbc</b> .....	tuberkulóza
		<b>TCR</b> .....	komplex receptorů T lymfocytů (zajišťuje specifitu rozpoznávání antigenu)
		<b>TE</b> .....	time echo
		<b>TF</b> .....	table feet (posun stolu)
		<b>TGF</b> .....	transforming growth factor
		<b>Th</b> .....	T helper lymphocyte (podtřída pomocných

	T lymfocytů)	<b>TSS</b> .....	toxic shock syndrome
<b>Th1</b> .....	T lymfocyty podskupiny Th1	<b>TSST</b> .....	toxic shock syndrome toxin
<b>Th2</b> .....	T lymfocyty podskupiny Th2	<b>v</b> .....	véna
<b>TIMP-1</b> .....	tkáňový inhibitor matrix metaloproteinázy	<b>VACM</b> .....	vascular cell adhesion molecule (cévně buněčná adhezivní molekula)
<b>TLR</b> .....	toll-like receptor	<b>VAS</b> .....	visual analogue scale
<b>TNF alfa</b> .....	tumor nekrotizující faktor (cytosin, navozuje expresi jiných autokrinních růstových faktorů, protoonkogenů a indukuje signální dráhy vedoucí k proliferaci)	<b>VDN</b> .....	vedlejší dutiny nosní
<b>TOF</b> .....	time of flight	<b>VJI</b> .....	vena jugularis interna
<b>TR</b> .....	time repetition	<b>VPF/VEGF</b> .....	vascular permeability factor/vascular endothelial growth factor
<b>TSE</b> .....	turbo spin echo	<b>WG</b> .....	Wegenerova granulomatóza
		<b>WHO</b> .....	World Health Organisation

## SEZNAM ZKRATEK V POPISU OBRAZŮ

<b>II</b> .....	optic nerve (nervus opticus)	<b>AW</b> .....	anterior wall (paries anterior)
<b>III</b> .....	oculomotor nerve (nervus oculomotorius)	<b>B</b> .....	ethmoid bulla (bulla ethmoidalis)
<b>IV</b> .....	trochlear nerve (nervus trochlearis)	<b>BA</b> .....	basilar artery (arteria basilaris)
<b>V1</b> .....	ophthalmic nerve (nervus ophthalmicus)	<b>BL</b> .....	basal lamella (lamella basalis)
<b>V2</b> .....	maxillary, infraorbital nerve (nervus maxillaris, infraorbitalis)	<b>BM</b> .....	buccinator muscle (musculus buccinator)
<b>V3</b> .....	mandibular nerve (nervus mandibularis)	<b>BV</b> .....	basal vein (vena basalis)
<b>VII</b> .....	facial nerve (nervus facialis)	<b>C</b> .....	cochlea
<b>VIII</b> .....	vestibulocochlear nerve (nervus vestibulocochlearis)	<b>C1</b> .....	anterior arch of atlas (arcus anterior atlantis)
<b>IX</b> .....	glossopharyngeal nerve (nervus glossopharyngeus)	<b>CI</b> .....	cochlear first (basal) turn of the cochlea
<b>X</b> .....	vagus nerve (nervus vagus)	<b>C2</b> .....	body of axis (corpus axis)
<b>XI</b> .....	accessory nerve (nervus accessorius)	<b>CII</b> .....	cochlear second turn of the cochlea
<b>XII</b> .....	hypoglossal nerve (nervus hypoglossus)	<b>CA</b> .....	cochlear aqueduct (aquaeductus cochlearis)
<b>A</b> .....	mastoid antrum (antrum mastoideum)	<b>CB</b> .....	concha bullosa
<b>AC</b> .....	anterior clinoid process (processus clinoides anterior)	<b>CC</b> .....	common crus (crus commune)
<b>ACA</b> .....	anterior cerebral artery (arteria cerebri anterior)	<b>CER</b> .....	cerebellum
<b>ACC</b> .....	common carotid artery (arteria carotis communis)	<b>CG</b> .....	crista galli
<b>ACE</b> .....	external carotid artery (arteria carotis externa)	<b>CL</b> .....	clivus
<b>ACF</b> .....	anterior cranial fossa (fossa cranii anterior)	<b>COC</b> .....	corpus callosum
<b>ACI</b> .....	internal carotid artery (arteria carotis interna)	<b>CON</b> .....	confluens sinuum
<b>ACM</b> .....	medial cerebral artery (arteria cerebri media)	<b>COR</b> .....	coronoid process of the mandible (processus coronoideus mandibulae)
<b>ACP</b> .....	posterior cerebral artery (arteria cerebri posterior)	<b>CP</b> .....	cribriform plate (lamina cribriformis)
<b>AE</b> .....	anterior ethmoid cells (cellulae ethmoidales anteriores)	<b>CS</b> .....	cavernous sinus (sinus cavernosus)
<b>AM</b> .....	nerve and vasa alveolar mandibular (nervus et vasa alveolaris mandibulae)	<b>DA</b> .....	dens axis
<b>AN</b> .....	agger nasi cells (agger nasi cellulae)	<b>DISC</b> .....	articular disc (discus articularis)
<b>AP</b> .....	alveolar process (processus alveolaris)	<b>DS</b> .....	dorsum sellae
<b>APA</b> .....	ascending pharyngeal artery (arteria pharyngea ascendens)	<b>E</b> .....	ethmoid sinus (sinus ethmoidalis)
<b>AS</b> .....	anterior subarachnoid space (spatium subarachnoideale anterius)	<b>EA</b> .....	ethmoid artery (arteria ethmoidalis)
		<b>EAC</b> .....	external auditory canal (meatus acusticus externus)
		<b>EM</b> .....	emissarium mastoideum
		<b>EPI</b> .....	epitympanum
		<b>ET</b> .....	Eustachian tube (tuba pharyngotympanica Eustachi)
		<b>F</b> .....	facial recess (recessus facialis)
		<b>FA</b> .....	facial artery (arteria facialis)
		<b>FC</b> .....	falciform crest (crista falciformis, transversa)
		<b>FL</b> .....	foramen lacerum



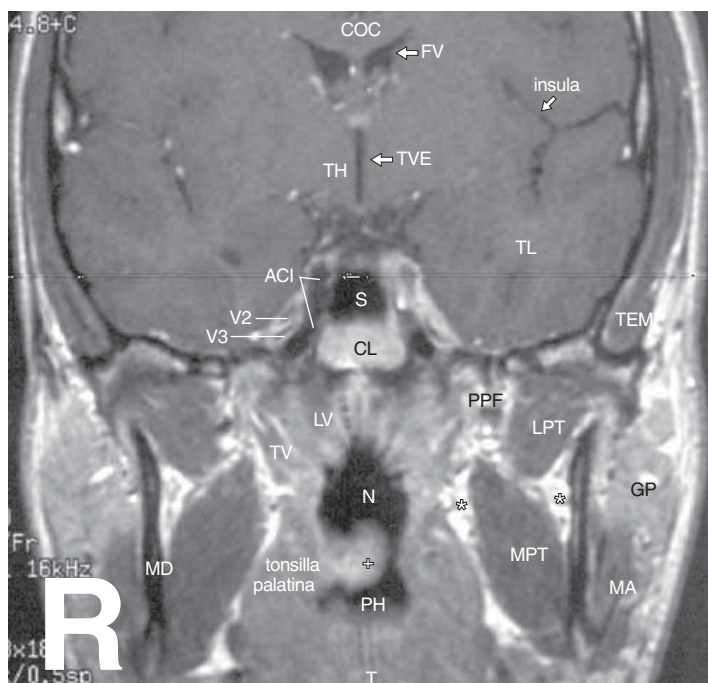
<b>FM</b> .....	foramen magnum	<b>LF</b> .....	lobus frontalis
<b>FO</b> .....	foramen ovale	<b>LO</b> .....	lamina orbitalis
<b>FP</b> .....	frontal process of the maxilla (processus frontalis maxillae)	<b>LP</b> .....	lateral pterygoid plate (lamina lateralis processus pterygoidei)
<b>FR</b> .....	fossa Rosenmüller (fossa Rosenmülleri)	<b>LPF</b> .....	lesser palatine foramina (foramina palatina minora)
<b>FRO</b> .....	foramen rotundum	<b>LPM</b> .....	levator palpebrae superioris muscle (musculus levator palpebrae superioris)
<b>FS</b> .....	frontal sinus (sinus frontalis)	<b>LPT</b> .....	lateral pterygoid muscle (musculus pterygoideus lateralis)
<b>FSP</b> .....	foramen spinosum	<b>LR</b> .....	lateral rectus muscle (musculus rectus lateralis)
<b>FV</b> .....	fourth ventricle (ventriculus quartus)	<b>LS</b> .....	lacrimal sac (saccus lacrimalis)
<b>G</b> .....	globe (globus)	<b>LSC</b> .....	lateral semicircular canal (canalis semicircularis lateralis)
<b>GF</b> .....	geniculate fossa (fossa geniculatum)	<b>LSR</b> .....	lateral superior recess (recessus lateralis superior)
<b>GG</b> .....	geniculate ganglion, anterior genu (ganglion geniculatum)	<b>LT</b> .....	lobus temporalis
<b>GP</b> .....	greater palatine canal, nerve (canalis, nervus palatinus major)	<b>LV</b> .....	levator veli palatini muscle (musculus levator veli palatini)
<b>GW</b> .....	greater wing of the sphenoid bone (ala major ossis sphenoidalis)	<b>LVE</b> .....	lateral ventricle (ventriculus lateralis)
<b>HC</b> .....	Haller cells (cellulae Halleri)	<b>LW</b> .....	lesser wing of the sphenoid bone (ala minor ossis sphenoidalis)
<b>H</b> .....	hypotympanum	<b>M</b> .....	maxillary sinus (sinus maxillaris)
<b>HM</b> .....	head of the malleus (capitulum mallei)	<b>MA</b> .....	masseter muscle (musculus masseter)
<b>HP</b> .....	hard palate (palatum durum)	<b>MC</b> .....	mandibular condyle (condylus mandibulae)
<b>HS</b> .....	hiatus semilunaris	<b>MCF</b> .....	middle cranial fossa (fossa cranii media)
<b>HY</b> .....	hypophysis	<b>MD</b> .....	mandibula
<b>CH</b> .....	chiasma opticum	<b>ME</b> .....	mesotympanum
<b>I</b> .....	incus	<b>MEF</b> .....	mental foramen (foramen mentale)
<b>IAC</b> .....	internal auditory canal (meatus acusticus internus)	<b>MES</b> .....	mesencephalon
<b>IC</b> .....	incisive canal (canalis incisivus)	<b>MIA</b> .....	malleoincudal articulation (articulatio incudomallearis)
<b>ICE</b> .....	inferior cerebellar vein (vena cerebellaris inferior)	<b>MM</b> .....	middle meatus (meatus nasi medius)
<b>IMA</b> .....	internal maxillary artery (arteria maxillaris)	<b>MMA</b> .....	middle meningeal artery (arteria meningea media)
<b>IM</b> .....	inferior meatus (meatus nasi inferior)	<b>MO</b> .....	medulla oblongata
<b>IN</b> .....	infundibulum	<b>MP</b> .....	medial pterygoid plate (lamina medialis processus pterygoidei)
<b>IOF</b> .....	inferior orbital fissure (fissura orbitalis inferior)	<b>MPT</b> .....	medial pterygoid muscle (musculus pterygoideus medialis)
<b>IPS</b> .....	inferior petrosal sinus (sinus petrosus inferior)	<b>MT</b> .....	middle turbinate (concha nasi media)
<b>IS</b> .....	incudostapedial articulation (articulatio incudostapedialis)	<b>N</b> .....	nasopharynx
<b>IT</b> .....	inferior turbinate (concha nasi inferior)	<b>NL</b> .....	nasolacrimal duct (ductus nasolacrimalis)
<b>ITF</b> .....	infratemporal fossa (fossa infratemporalis)	<b>NM</b> .....	neck of the malleus (collum mallei)
<b>IVN</b> .....	canal for inferior vestibular nerve (canalis nervi vestibularis inferioris)	<b>NR</b> .....	nasofrontal recess (recessus nasofrontalis)
<b>JB</b> .....	jugular bulb (bulbus venae jugularis)	<b>NS</b> .....	nasal septum (septum nasi)
<b>JF</b> .....	jugular fossa, foramen (fossa, foramen jugularis, -e)	<b>NV</b> .....	trigeminal nerve (nervus trigeminus)
<b>JS</b> .....	jugular spina (spina jugularis)	<b>O</b> .....	orbit (orbita)
<b>JT</b> .....	jugular tubercle (tuberculum jugulare)	<b>OA</b> .....	ophthalmic artery (arteria ophthalmica)
<b>L</b> .....	lacrimal fossa (fossa lacrimalis)	<b>OC</b> .....	Onodi cells (cellulae Onodi)
<b>LA</b> .....	lingual artery (arteria lingualis)	<b>OCA</b> .....	occipital artery (arteria occipitalis)
<b>LAB</b> .....	labyrinthal artery (arteria labyrinthi)	<b>OCC</b> .....	occipital condyle (condylus occipitalis)
<b>LB</b> .....	skull base (basis cranii)	<b>OI</b> .....	obliquus inferior muscle (musculus obliquus inferior)
<b>LC</b> .....	longus capitis muscle (musculus longus capitis)	<b>OMJ</b> .....	ostiomeatal unit
<b>LENS</b> .....	lens	<b>OMS</b> .....	occipitomastoid suture (sutura)
<b>LER</b> .....	lateral epitympanic recess, Prussak's space (recessus epitympanicus lateralis Prussaki)		

---

	occipitomastoidea)		
<b>OP</b> .....	occipital protuberance (protuberantia occipitalis)	<b>SPC</b> .....	spinal cord (medulla spinalis)
<b>OS</b> .....	obliquus superior muscle (musculus obliquus superior)	<b>SPF</b> .....	sphenopalatine foramen (foramen sphenopalatinum)
<b>OW</b> .....	oval window (fenestra ovalis)	<b>SPI</b> .....	short process of incus (crus breve incudis)
<b>P</b> .....	pyramida of the petrous bone (pyramis ossis petrosi)	<b>SPP</b> .....	spinous process (processus spinosus)
<b>PC</b> .....	posterior clinoid process (processus clinoides posterior)	<b>SPR</b> .....	sphenoethmoidal recess (recessus sphenoethmoidalis)
<b>PCF</b> .....	posterior cranial fossa (fossa cranii posterior)	<b>SPS</b> .....	sphenoparietal sinus (sinus sphenoparietalis)
<b>PE</b> .....	pyramidal eminence (eminentia pyramidalis)	<b>SPSI</b> .....	superior petrosal sinus (sinus petrosus superior)
<b>PET</b> .....	posterior ethmoid cells (cellulae ethmoidales posteriores)	<b>SR</b> .....	supraorbital recess (recessus supraorbitalis)
<b>PF</b> .....	pterygoid fossa (fossa pterygoidea)	<b>SS</b> .....	sphenosquamosal suture (sutura sphenosquamosa)
<b>PG</b> .....	parotid gland (glandula parotis)	<b>SSC</b> .....	superior semicircular canal (canalis semicircularis superior)
<b>PGE</b> .....	posterior genu (genu posterior)	<b>SSS</b> .....	superior sagittal sinus (sinus sagittalis superior)
<b>PH</b> .....	pharynx	<b>ST</b> .....	superior turbinate (concha nasi superior)
<b>PI</b> .....	petrous inferior sinus (sinus petrosus inferior)	<b>STA</b> .....	superior thyroid artery (arteria thyroidea superior)
<b>PIC</b> .....	posterior inferior cerebellar artery (arteria cerebellaris posterior inferior)	<b>STM</b> .....	sternocleidomastoid muscle (musculus sternocleidomastoideus)
<b>PN</b> .....	pars nervosa of the jugular foramen (pars nervosa foraminis jugulare)	<b>STY</b> .....	styloid process (processus styloideus)
<b>PONS</b> .....	pons Varoli	<b>SVN</b> .....	canal for superior vestibular nerve (canalis nervi vestibularis superioris)
<b>PPF</b> .....	pterygopalatine fossa (fossa pterygopalatina)	<b>T</b> .....	tongue
<b>PR</b> .....	cochlear promontory (promontorium)	<b>TA</b> .....	superficial temporal artery (arteria temporalis superficialis)
<b>PS</b> .....	petrooccipital synchondrosa (synchondrosis petrooccipitalis)	<b>TEG</b> .....	tegmen tympani
<b>PSC</b> .....	posterior semicircular canal (canalis semicircularis posterior)	<b>TEM</b> .....	temporal muscle (musculus temporalis superficialis)
<b>PV</b> .....	pars vascularis of the jugular foramen (pars vascularis foraminis jugulare)	<b>TF</b> .....	temporal fossa (fossa temporalis)
<b>R</b> .....	sphenoid rostrum (rostrum sphenoidale)	<b>TG</b> .....	trigeminal ganglion (ganglion trigemini)
<b>REC</b> .....	rectus sinus (sinus rectus)	<b>TH</b> .....	thalamus
<b>RL</b> .....	rectus lateral muscle (musculus rectus lateralis)	<b>TIP</b> .....	mastoid tip (processus mastoideus)
<b>RM</b> .....	rectus medial muscle (musculus rectus medialis)	<b>TL</b> .....	temporal lobe (lobus temporalis)
<b>RV</b> .....	retromandibular vein (vena retromandibularis)	<b>TM</b> .....	tympanic membrane (membrana tympani)
<b>RW</b> .....	round window, niche (fenestra rotundum)	<b>TRF</b> .....	transvers foramen (foramen transversarium)
<b>S</b> .....	sphenoid sinus (sinus sphenoidalis)	<b>TS</b> .....	transvers sinus (sinus transversus)
<b>SC</b> .....	scutum	<b>TTM</b> .....	tensor tympani muscle (musculus tensor tympani)
<b>SH</b> .....	semilunar hiatus (hiatus semilunaris)	<b>TV</b> .....	tensor veli palatini muscle (musculus tensor veli palatini)
<b>SIG</b> .....	sigmoid sinus (sinus sigmoideus)	<b>TVE</b> .....	third ventricle (ventriculus tertius)
<b>SIN</b> .....	sinus tympani (sinus tympani)	<b>U</b> .....	uncinate process (processus uncinatus)
<b>SM</b> .....	scalene muscle (musculus scalenus)	<b>V</b> .....	vomer
<b>SMF</b> .....	stylomastoid foramen (foramen stylomastoideum)	<b>VA</b> .....	vertebral artery (arteria vertebralis)
<b>SO</b> .....	superior oblique muscle (musculus obliquus superior)	<b>VC</b> .....	pterygoid, Vidian canal (canalis pterygoideus Vidii)
<b>SOF</b> .....	superior orbital fissure (fissura orbitalis superior)	<b>VE</b> .....	vestibule (vestibulum)
<b>SP</b> .....	soft palate (palatum mole)	<b>VJI</b> .....	internal jugular vein (vena jugularis interna)
		<b>VL</b> .....	vein of Labbé (vena Labbé)
		<b>Z</b> .....	zygoma (processus zygomaticus)

## USPOŘÁDÁNÍ OBRAZŮ

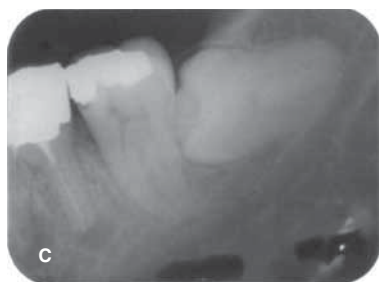Všechny obrazy a topograficko-anatomická schémata mají shodné značení s následujícím snímkem:



**Obr. 7.75 A** Corpus callosum (COC), IV. (FV) a III. (TVE) mozková komora, thalamus (TH), temporální lalok (TL), klínová dutina (S), clivus (CL), vertikální úsek ACI, n. maxillaris (V2), n. mandibularis (V3), m. temporalis (TEM), nosohltan (N), uvula (+), hltan (PH), jazyk (T), m. tensor (TV) a levator (LV) veli palatini, mandibula (MD), fossa pterygopalatina (PPF), m. pterygoideus lateralis (LPT) a medialis (MPT), corpus adiposum buccae (\*), m. masseter (MA), glandula parotis (GP)

A

T1 W postkontrastní MR obraz – koronární rovina



**Obr. 3.22 C** Tři základní polohy retinovaných zubů moudrosti: vertikální, šikmá a horizontální poloha

Stranové označení obrazů je stejné jako při pohledu na pacienta (R – right).

Pořadí obrazů A až F je značeno v popisu pod obrazem vlevo (viz horní obraz) nebo v pravém dolním rohu obrazu (viz dolní snímek).

Druh zobrazení a rovina pohledu jsou vyznačeny kurzivou v popisu pod obrazem vlevo.

Číslování obrazů:

- Číslo 7 odpovídá příslušné kapitole obsahu
- Číslo 75 znamená číslo obrazu v dané kapitole

Popis obrazu následuje za jeho očíslováním.

Zkratky na snímcích jsou voleny převážně z angličtiny a jsou v textu u každého obrázku vysvětleny. Přesný popis jednotlivých zkratk v angličtině a v latině je v kapitole *Seznam zkratk v popisu obrazů*.

---

## PODĚKOVÁNÍ

Děkujeme Ing. J. Hodanovi za zpracování videoendoskopických nálezů.

Poděkovat bychom chtěli také kolektivu zaměstnanců Radiodiagnostického oddělení Ústřední vojenské nemocnice v Praze a Nemocnice v Jindřichově Hradci za obětavou spolupráci při pořizování obrazové dokumentace.

MUDr. M. Zatloukalové děkujeme za korekturu anglických lékařských termínů.

Doc. prim. MUDr. M. Samešovi, CSc., a MUDr. P. Vachatovi, Ph.D., z Neurochirurgického oddělení Masarykovy nemocnice v Ústí nad Labem děkujeme za příspěvek ke kapitole Navigovaná chirurgie.

Náš dík náleží doc. MUDr. P. Komínkovi, Ph.D., MBA, přednostovi Kliniky ORL a chirurgie hlavy a krku FN v Ostravě, za zapůjčení snímků rinolitu a dakryocystografií.

Primáři MUDr. P. Lhotákovi a kolektivu spolupracovníků z Radiologického oddělení Nemocnice České Budějovice, a. s., děkujeme za svolení k prezentaci některých obrazů CT a MR.

Prim. MUDr. P. Pavlíčkovi a MUDr. M. Svobodovi z Otorinolaryngologického oddělení Nemocnice České Budějovice, a. s., děkujeme za poskytnutí snímků navigace při operaci estezienceuroblastomu a skenů CT a MR meningoencefalokély klínové dutiny.

Děkujeme prim. MUDr. P. Střihavkovi ze Stomatologického oddělení Nemocnice České Budějovice, a. s., za zapůjčení snímků Wegenerovy granulomatózy čelisti.

Děkujeme firmě SIEMENS a MUDr. J. Novotnému ze ZRIR IKEM za svolení prezentovat některé snímky MDCT.

Naše poděkování náleží také kolegům z Krajské nemocnice Pardubice, prof. MUDr. V. Chrobokovi, CSc., Ph.D., z Kliniky otorinolaryngologie a chirurgie hlavy a krku a prim. MUDr. D. Spitzerovi z pracoviště Multiscan, s. r. o. – Radiodiagnostické centrum, za poskytnutí snímků trombózy sigmoidního splavu.

Ing. E. Markalousovi, bratru autora, patří naše díky za zhotovení části kreseb topograficko-anatomických a pomoc s výpočetní technikou.

Ivetě Kalinové děkujeme za provedení části kreseb topograficko-anatomických obrazů.

V neposlední řadě bychom chtěli poděkovat lektorům prof. MUDr. Janu Betkovi, DrSc., a doc. MUDr. Janu Vokurkovi, CSc.

Bohumil Markalous

## PŘEDMLUVA

Záněty dýchacích cest jsou závažným a narůstajícím zdravotním problémem s rozsáhlými ekonomickými důsledky pro společnost ve vyspělých zemích. Chronická rinosinusitida je jedním z nejčastějších chronických onemocnění v těchto oblastech. Nové poznatky základního výzkumu přispěly k lepšímu porozumění řady chorobných dějů na úrovni molekulární biologie. O výrazném vzestupu počtu studií a publikací o rinosinusitidách svědčí údaj, že se počet randomizovaných studií v posledních šesti letech vyrovnává počtům až dosud publikovaných sdělení.

Evropská rinologická společnost (ERS) předložila na podkladě těchto nových poznatků a přehodnocení dosavadních léčebných standardů již 3. vydání Evropského doporučeného postupu v diagnostice a terapii rinosinusitidy a nosních polypů se zkratkou EP<sup>3</sup>OS 2007 (European position paper on rhinosinusitis and nasal polyps), publikované v časopise *Rhinology*. Tento materiál vznikl ve spolupráci s Evropskou akademií alergologie a klinické imunologie (EAACI). Ta vydala v časopise *Allergy* v roce 2008 obdobný dokument ARIA (Allergic rhinitis and its impact on asthma). Oba tyto materiály jsou prezentovány na podkladech medicíny založené na důkazech (evidence-based medicine), obsahují řadu citací z posledních let (EPOS 1 112, ARIA 2 241 citací) a shrnují řadu meta-analýz.

Komentář k závěrům dokumentů EP<sup>3</sup>OS, ARIA i výsledkům studií medicíny založené na důkazech jsme omezili tak, aby čtenáře inspirovaly k zamyšlení nad problematikou a limity současného vědeckého poznání a obtížností jeho realizace v praxi. Volba a způsob příslušné diagnostiky a léčby závisí na politicko-ekonomických okolnostech v daném regionu a na klinických nálezech, individuálně případ od případu. Pacienti nestonají podle učebnic a nelze všechny léčit podle doporučených standardů diagnostiky a léčby založených na důkazech. Na druhé straně budou lékaři i v budoucnu nadále ostražití na tvrzení, která jsou bez podpory prospektivní, dostatečně ověřené randomizované klinické studie.

V naší republice ani na Slovensku dosud není specializovaná monografie zabývající se rinosinusitidami, a proto jsme se pokusili shrnout současné literární údaje a případně je doplnili o vlastní zkušenosti. Z ryze pragmatických důvodů (aby byla kniha přehlednější a „čtivější“) jsme většinou neuváděli v textu citace autorů prezentovaných v dokumentech EPOS a ARIA, protože bychom museli vložit více než tisíc těchto odkazů. Oba tyto materiály jsou volně dostupné na internetu, viz webové stránky v závěru knihy.

Dílo se skládá ze dvou částí, které se prolínají. V první se poukazuje na současnou klasifikaci, epidemiologii, fyziologii a patofyziologii, standardy diagnostiky a léčby rinosinusitid. Čerpáno je zejména z uvedených dvou dokumentů.

Druhá část monografie je převzata z druhého vydání monografie *Zobrazení hlavy* autorů Charvát, Markalous a kol., vydané v roce 2006 nakladatelstvím Triton v Praze. Obsahuje topograficko-anatomická schémata, rentgenovou a magnetickou rezonancí zobrazenou anatomii a základní patologické stavy včetně indikace a porovnání zobrazovacích možností jednotlivých metod v korelaci s klinickým obrazem. Většina publikovaných vyobrazení byla klinicky i operačně ověřena.

Monografie má 404 strany A4 formátu, obsahuje 78 tabulek, 19 schémat a celkem 542 obrazů, z nichž 465 tvoří snímky různých zobrazovacích metod a 79 představují topograficko-anatomické kresby. 78 těchto schémat, převážně z prvního vydání knihy *Zobrazení hlavy*, namaloval prof. MUDr. Ervín Černý, DrSc., emeritní přednosta Otorinolaryngologického oddělení Ústřední vojenské nemocnice v Praze, jeden z hlavních představitelů československé otorinolaryngologie s mezinárodním věhlasem v 60. až 80. letech minulého století.

Popisky i grafickou úpravu obrazů a kompozici obrazových stránek včetně zhotovení barevných fotografií vytvořil Bohumil Markalous.

Monografie je určena pro širokou lékařskou veřejnost, zejména pro otorinolaryngology, alergology a imunology, oftalmology, stomatochirurgy, pneumology, praktické lékaře, pediatry a radiology. Užitečnou se stává i pro studující medicíny a středních zdravotnických škol.

Bohumil Markalous

# 1 ANATOMIE

## 1.1 VÝVOJOVÉ POZNÁMKY

U šestitýdenního embrya lze rozlišit primitivní patro, oronazální membránu a základ etmoidální kosti v laterální stěně, ve které se vytváří prohlubeň, tzv. *paleosinus*. V něm se zakládá pět lamel a čichové sklípky, které se vtlačují do sousedních kostí a dávají tak vznik všem ostatním vedlejším nosním dutinám (VDN).

*Z lamel vznikají tyto útvary*

- Ucinátní výběžek
- Etmoidální bula
- Střední nosní skořepa
- Horní a nejhořejší (suprema) skořepa

*Z čichových sklepů se utvářejí následující dutiny*

- Čelní dutina
- Čelistní dutina
- Klínová dutina

Pneumatizace se vytváří interakcí sliznice a kostní spongiózy. Z poruch pneumatizace vychází i vysvětlení některých *variací VDN*. Vmezeřením, vtlačení dvou a více sklípků na místo jednoho vzniká:

- *Hallerův sklípek* (jeden či skupina) mezi čelistní dutinou a spodinou očnénice mediálně od n. infraorbitalis
- *Frontálně rozdělená čelistní dutina*
- Zdvojení čelní dutiny tzv. *frontoetmoidální sklep (bula)*
- Zdvojení klínové dutiny tzv. *sfenoetmoidální sklep (bula)*
- *Onodiho sklep* – nad klínovou dutinou v pokračování zadních etmoidů (zdvojená pneumatizace klínové dutiny). Hyperpneumatizovaný obkružuje n. II

*Nadměrná pneumatizace dává vznik i dalším strukturám*

- *Pneumatizovaná*
  - Crista galli
  - Lamina perpendicularis etmoidální kosti (nosní septum)
  - Intersinózní přepážka v klínové dutině (pokračování pneumatizace nosního septa)
  - Malá a velká křídla klínové kosti
  - Pterygoidní výběžky
  - Přední a zadní klinoidální výběžky

- *Bulózní*
  - Střední skořepa
  - Horní skořepa
  - Uncinátní výběžek

*Čichové sklepy* mají klíčovou roli ve fyziologii i v patologii horních dýchacích cest, což je jedním ze základních principů funkční endoskopické endonazální chirurgie (FESS). Předoperační CT ozřejmí možné variace v rozvoji VDN, jejichž rozpoznání má zásadní význam jak pro sanaci všech patologicky změněných sklepů, tak i pro orientaci o důležitých anatomických strukturách.

### Postnatální vývoj

Věková hranice vzniku a rozvoje pneumatizace, stejně jako ukončení definitivního tvaru VDN se v posledních desetiletích snižuje (viz tabulku 1.1). Radiologické studie potvrzují, že rozvoj pneumatizace akceleruje mezi 1. až 5. rokem věku a po 10. až 12. roce má většina paranasálních dutin téměř definitivní tvar i velikost. Znalost rozvoje VDN umožňuje lépe korelovat klinické a radiologické nálezy u dětí do 12 let, které jsou vyšetřovány pro rinosenogenní choroby. V případě dlouhodobých závažných obtíží u dětí mladších než 12 let je nezbytné před plánováním FESS opakovat CT, lépe však MR alespoň v intervalu jednoho roku.

## 1.2 NOSNÍ DUTINA A LATERÁLNÍ NOSNÍ STĚNA

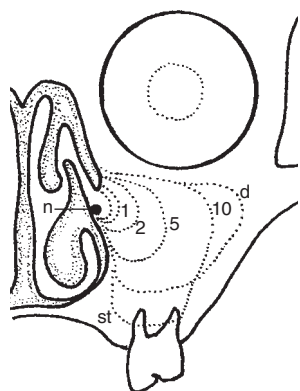
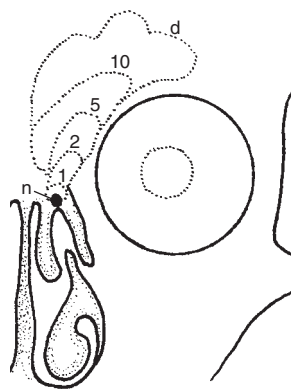
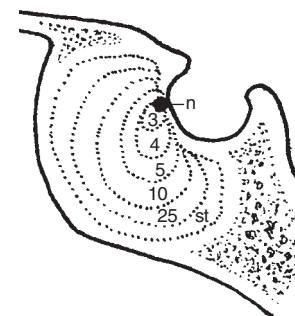
### Nosní dutina

*Apertura piriformis* je utvářena frontálními výběžky maxil a nosními kůstkami.

*Choany* ohraničuje kraniálně tělo klínové kosti, po stranách mediální ploténka pterygoidního výběžku a kaudálně patrová kost.

Tabulka 1.1 Vývoj, objem a hypoplazie VDN

VDN	tvar u novorozence	postnatální vývoj	dospělost	
			objem (ml)	hypoplazie (%)
čichové sklepy	hrášek	4 až 17 sklípků (nejčastěji 10 až 15), prudký rozvoj mezi 1.–4. rokem, po 12. roce je velikost téměř jako u dospělých	8–10	neuveдено
čelistní dutina	hrášek	do 8 let definitivní tvar včetně recesů	16–20	5–20
čelní dutina	nevytvořena	vzniká mezi 1.–5. rokem věku, variabilní tvar i velikost, asymetrie intersinózního septa	5–30	2–35
klínová dutina	hrášek	pneumatizace bývá ukončena okolo 10 let, typ preselární, selární a konchální, asymetrie intersinózního septa	5–20	2,5

Obr. 1.1 Vývoj čelistní dutiny  
Novorozenci (n), 1, 2, 5, 10 let,  
dospělí (d). Staří jedinci (st)Obr. 1.2 Vývoj čelní dutiny  
Novorozenci (n), 1, 2, 5, 10 let,  
dospělí (d)Obr. 1.3 Vývoj klínové dutiny  
Novorozenci (n), 3, 4, 5, 10, 25 let.  
Staří jedinci (st)

Strop nosní dutiny je tvořen nosními kůstkami, čelní kostí, kribriformní ploténkou čichové kosti a tělem klínové kosti.

Spodinu vytváří premaxila (os incisivum), patrový výběžek maxily a horizontální ploténka patrové kosti. V přední části sutura palatina mediana je *foramen incisivum* (viz obr. 1.21 s. 40 a 1.73 s. 65) vedoucí kanálkem do nosní dutiny. Obsahuje n. nasopalatinus přicházející spolu s tepénkou po nosní přepážce.

Zadní kostěný okraj septa utváří lamina perpendicularis čichové kosti a vomer. Vomer končí kranálně na výběžku klínové kosti při rostrum sphenoidale, kaudálně se spojuje se spina nasalis posterior maxillae. Septum může pneumatizovat samostatně nebo přechází kranálně v pneumatizaci crista galli a dorzálně v intersinózní septum klínové dutiny.

Lamina cribrosa obsahuje 15 až 20 otvorů pro vlákna n. I. Leží ve variabilní výši vzhledem k úrovni stropu čichových sklepů, zpravidla leží níže. Vztah je významný pro možné iatrogenní poškození rinobaze při endoskopických operacích viz odd. 23 s. 294.

Crista galli je vertikální extenzí perpendikulární ploténky čichové kosti nad kribriformní laminu v přední jámě lební. Tvrdá plena mozková je pevně srostlá s kristou.

Area olfactoria (čichová oblast – horní část nosní přepážky a mediální horní porce střední skořepy) je vyjma onkologické léčby pro rinochirurga nedotknutelná, neboť při jejím poranění může vzniknout likvorea. Fila olfactoria jsou doprovázena mozkovými obaly, a tudíž i likvorovými prostory i pod úrovní kribriformní ploténky v nosní

dutině. Na filamentech v čichové oblasti byla prokázána arachnoidea. Tento nazomeningeální trakt vede i podél krevních a lymfatických cév, které procházejí skrz lamina cribrosa.

### Laterální nosní stěna

Laterální kostěnou stěnu utváří odpředu dozadu: frontální výběžek a tělo maxily, slzná kost, dolní nosní skořepa, vertikální ploténka patrové kosti a mediální ploténka pterygoidního výběžku klínové kosti.

Tři konchy (výjimečně i čtvrtá – suprema) probíhají sagitálním směrem. Dvě horní jsou součástí čichové kosti, s níž souvisejí vysoko při lamina cribrosa v její laterální části. Dolní skořepa je samostatná kost a zasahuje více dopředu.

Nazolakrimální duktus ústí pod přední částí dolní skořepy v dolním nosním průduchu.

Sfenoetmoidální reces je mezi horní skořepou a kribriformní ploténkou, dorzálně pak pokračuje ke klínové kosti, mediální hranicí je nosní septum. Drénují do něho zadní čichové sklípky a klínová dutina.

Incisura sphenopalatina (mezi orbitálním a sfenoidálním výběžkem svislé ploténky patrové kosti) je uzavřena připojením k lební bazi (LB) ve *foramen sphenopalatinum*. Otvor leží těsně za zadním okrajem střední skořepy na laterální nosní stěně; obsahuje a. sphenopalatina (větve a. maxillaris) a nn. nasales posteriores superiores. Prostřednictvím foramen sphenopalatinum je nosní dutina

propojena s *fossa pterygopalatina* (viz odd. 2.57 s. 57 až obr. 1.61 s. 59, obr. 1.81 s. 69 až 1.83 s. 70).

### Bazální lamely

Každá etmoidální skořepa má mediální část, která je viditelná v nosní dutině a část laterální, kterou je ukotvena na laterální nosní stěně. Tato část se označuje jako *bazální lamela* (základní lamela, ground lamela, Ursprungslamelle). Zpravidla bývají lamely konstantní, a představují tak důležité orientační body při operaci. Mohou být dehiscentní i bulózní.

#### Druhy bazálních lamel

- Lamely ve frontální rovině
  - Střední skořepa (viz obr. 1.46 s. 51 a 1.83 s. 70)
  - Horní skořepa
  - Nejhořejší skořepa
- Lamela v sagitální rovině
  - Uncinátní výběžek

### Střední lastura

Podle připojení k LB a laterální nosní stěně se dělí střední lastura na tři části:

- *Svislá přední ploténka* střední skořepy je volná, leží paramediálně v sagitální rovině. Kotví se k laterálnímu okraji kribiformní ploténky. Její nalomení nebo odtržení vede k perforaci do přední jámy lební a eventuální ztrátě čichu
- *Střední část* střední lastury se nazývá *bazální lamela* a vzniká rotací přední části skořepy do koronární roviny. Odděluje přední a zadní čichové sklepy, kde utváří zadní stěnu etmoidální buly. Částečně se upíná na lamina papyracea nebo maxilu
- *Zadní oddíl* skořepy leží horizontálně a připojuje se na laterální stěnu nosní (lamina papyracea nebo maxila a svislá ploténka patrové kosti). Těsně za zadním okrajem ukotvení střední skořepy je *foramen sphenopalatinum*

**Ostiomeatální jednotka** (ostiomeatální komplex, OMJ, viz obr. 1.41 a 1.42 s. 49)

OMJ je klíčovou oblastí, do níž ústí skupina předních VDN (čelní, čelistní a přední čichové dutiny). Je ohraničena střední skořepou mediálně, lamina papyracea laterálně, bazální lamelou střední skořepy kranálně a dorzálně. Dopředu a dolů OMJ komunikuje s nosním nitrem. Definice OMJ není jednotná.

Nověji se tento prostor nazývá *přední OMJ* na rozdíl od *zadní OMJ* (dorzálně od bazální lamely), kam drénují zadní čichové sklepy a klínová dutina. Toto rozdělení je důležité pro fyziologii i patologii a volbu rozsahu etmoidektomie.

### Anatomické útvary přední OMJ

- Sklípky agger nasi
- Uncinátní výběžek
- Frontální reces
- Hiatus semilunaris, infundibulum
- Etmoidální bula
- Přední čichové sklepy

#### Agger nasi

(viz obr. 1.35 s. 47, 21.8 s. 257)

Jde o návalek kosti frontálního výběžku maxily nad a před předním úponem střední skořepy. Je-li pneumatizován, tvoří nejpřednější čichové sklípky. Těsně před agger nasi je sutura s os lacrimale a *fossa lacrimalis* se slzným vakem a kaudálně směřujícím slzovodem. Vztah je významný pro možné šíření zánětu (vzhledem k tenké slzné kosti) jak z etmoidů zevně, tak i mediálně do VDN při dakryocystitidě. Frontální reces, nazolakrimální duktus a agger nasi leží společně v jedné koronární rovině (viz obr. 2.24 s.74). Jestliže agger nasi není pneumatizován, jsou frontální reces i slzný vak laterálně od agger.

#### Uncinátní výběžek

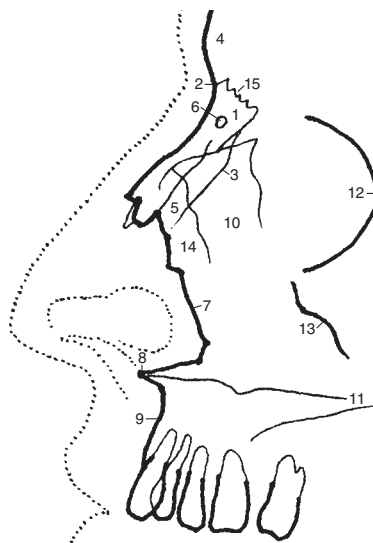
(viz obr. 1.40 s. 48 až 1.42 s. 49 a 1.67 L s. 63)

Tento útvar formuje přední a mediální stěnu etmoidálního infundibula. Má přibližně tvar písmene L (bumerangu). Delší je vertikální část, kratší část horizontální, jež se spojuje s etmoidálním výběžkem dolní lastury asi 1 cm dorzálně od nazolakrimálního duktu. Rozděluje tak fontanelu na přední a zadní část.

Uncinátní výběžek se odstraňuje při vytváření supratubinální antrostomie (viz odd. 21 s. 237).

#### Frontální reces (infundibulum frontale)

Frontální výběžek dává vznik pneumatizaci čelní dutiny, která do něho ústí (viz odd. 22.12 s. 290) nejčastěji v anterosuperiorní oblasti recesu. Mediální hranicí je horní přední část střední skořepy a laterálně je reces



**Obr. 1.4** Bočná projekce nosních kůstek: 1 – os nasale, 2 – radix nasi, 3 – sutura nasomaxillaris, 4 – os frontale, 5 – sulcus ethmoidalis, 6 – foramen nasale, 7 – okraj apertura piriformis, 8 – spina nasalis anterior, 9 – processus alveolaris maxillae, 10 – processus frontalis maxillae, 11 – palatum durum, 12 – margo infraorbitalis, pars zygomatica, 13 – okraj os zygomaticum, 14 – septum nasi osseum (přední okraj), 15 – sutura frontonasalis



ohraničen lamina papyracea (orbitalis) ossis ethmoidalis. Zadní stěna je variabilní v závislosti na úponu etmoidální buly. Jestliže se přední stěna buly upíná na strop etmoidů, je současně zadní stěnou frontálního recesu, a ten je tak oddělen od laterálního sinu. Protože však je úpon přední stěny buly na stropu etmoidů většinou nekompletní nebo chybí, propojuje se frontální reces častěji s laterálním sinem.

V závislosti na úponu uncinátčního výběžku se otevírá frontální reces do středního nosního průchodu nebo do etmoidálního infundibula.

Velikost frontálního recesu je závislá na rozvoji pneumatisace etmoidální buly a sklípků agger nasi.

**Laterální sinus** (recessus suprabullaris et retrobullaris, viz obr. 22.9 B s. 280)

Laterální sinus je variabilní štěrbina, která leží kranálně a dorzálně od etmoidální buly. Nachází se mezi lamina papyracea a střední skořepou. Dorzálně může extendovat mezi bazální lamelu střední lastury a vpředu je propojen s frontálním recesem nebo bývá separován etmoidální bulou.

#### **Hiatus semilunaris**

Jde o štěrbinu ohraničenou vpředu výstupkem uncinátčního výběžku (je těsně za agger nasi) a dorzálně etmoidální bulou. V hiatu ústí vpředu přímo nebo skrz etmoidální sklípek nazofrontální duktus v malém rozšíření *infundibulum frontale* (frontální reces). Asi uprostřed délky hiátu je druhé rozšíření, *infundibulum ethmoidale*, do něhož ústí ostium maxillare, někdy krátkým kanálkem.

#### **Bulla ethmoidalis**

(viz obr. 1.39 s. 48 až 1.43 s. 50, 1.67 K s. 63 a 1.83 s. 70)

Etmoidální bula představuje *největší a téměř konstantně se vyskytující přední čichový sklep*, který dorzálně ohraničuje semilunární hiatus. Je překryta mediálně a částečně i vpředu střední skořepou a laterálně vpředu uncinátním výběžkem. Tvoří důležitý orientační útvar pro vstup do čichových sklepů (viz FESS – etmoidektomie). Pod ní a dále dorzálně je zadní fontanela, skrz niž ústí přídatná ostia čelistní dutiny.

Etmoidální bula je sklípek, který *zaujímá celou šíři čichových sklepů*, mediálně od střední skořepy až po orbitální lamina papyracea. Představuje tak nejzazší mediální i laterální chirurgickou hranici při etmoidektomii.

*Hyperpneumatizovaná bula* je v kontaktu se střední lasturou a může zhoršovat drenáž OMJ a být zdrojem kontaktní bolesti.

*Zadní stěna buly* bývá totožná s bazální lamelou střední lastury nebo je od ní oddělena zadní částí laterálního sinu.

*Horní stěna buly* dosahuje ke stropu etmoidů a k zadní stěně frontálního recesu. Zpravidla těsně před ní probíhá horizontálně a. ethmoidalis anterior. Obě jmenované struktury tvoří dorzální (nejzazší) hranici při vytváření frontální sinusotomie a současně dorzální ohraničení čelní dutiny vzhledem k mozku. Někdy je horní stěna separována od stropu čichových sklepů laterálním sinem.

## 1.3 PARANAZÁLNÍ DUTINY

### Čichové sklípky

Tvar, velikost a množství čichových sklípků jsou variabilní.

Anatomické i chirurgické hranice etmoidálního labyrintu:

*Laterálně* leží lamina papyracea (bývá dehiscentní), která je mediální stěnou orbity. Mírným tlakem zevně na oční bulbus dochází v endoskopickém pohledu při etmoidektomii k vyklenování lamina papyracea (manévr se užívá pro orientaci).

*Mediální* hranicí je střední a částečně i horní skořepa. Kaudálně a laterálně od střední lastury je střední nosní průchod a inferolaterálně od horní skořepy je horní nosní průchod. Přístup mediálně skrz střední lasturu při stropu etmoidů, stejně jako mediokranálně, je zapovězen pro riziko nejčastěji zde vznikajících iatrogenních perforací rinobaze (olfaktorický bulbus, čelní mozkový lalok) s likvoreou při intranazálních operacích.

*Stropem* (*fovea ethmoidalis* – strop čichových sklepů po provedené etmoidektomii) je v předních dvou třetinách velmi tenká lamina interna ossis frontalis (časté dehisceence), k níž pevně lne tvrdá plena mozková. Dorzálně je horní stěna etmoidů tlustší, ale i v ní mohou být dehisceence. Ostřejší zakřivení přední jámy lební na přechodu zadních čichových sklepů v klínovou dutinu je příčinou možných iatrogenních perforací LB při sferoetmoidektomii.

*Horní stěna* čichových sklepů bývá umístěna výše nad úrovní lamina cribrosa, a to až o 17 mm (viz *lamella lateralis laminae cribriiformis* str. 104). Fragilní je zejména horní mediální část se vstupem přední etmoidální tepny.

### Klasifikace čichových sklepů

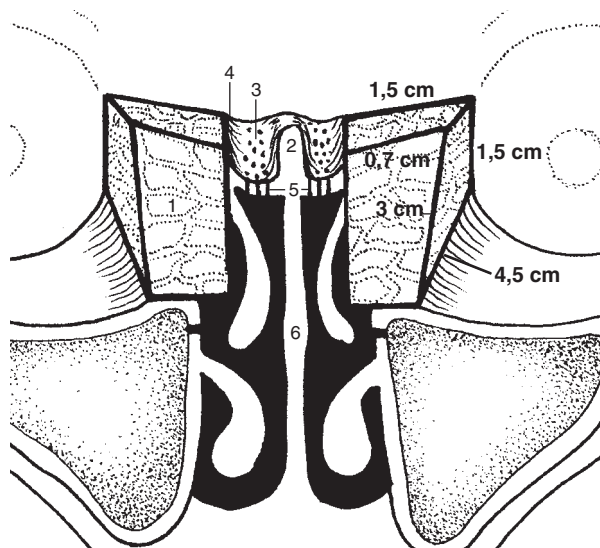
Přední sklípky jsou odděleny od zadních bazální lamelou (ground lamela) střední skořepy.

- *Přední sklípky drénují* společně s čelistní a čelní dutinou do středního nosního průduchu v OMJ. Jsou početnější a menší než zadní sklepy, tvoří se ve více etážích jak v předozadním, tak i ve svislém směru
- *Zadní čichové sklepy ústí* do horního nosního průchodu. Jsou méně početné a objemnější než přední sklípky, nejzazší sklep bývá jediný a nejobemnější

Pro rinochirurga jsou důležité všechny skupiny sklípků, které si i navzdory velké variabilitě ponechávají určité pravidelné uspořádání.

### Čelistní dutina (antrum Highmori)

*Spodina* maxilárního sinu leží u dospělého asi 5 mm pod úrovní dna nosní dutiny; u novorozenců může být naopak výše. Do dutiny mohou zasahovat zubní kořeny (predispozice odontogenních sinusitid při kariézním chrupu, riziko oroantrální komunikace při extrakcích).



Obr. 1.5 Čichové sklípky

1 – cellulae ethmoidales, 2 – crista galli, 3 – lamina cribrosa, 4 – lamella lateralis ossis cribriformis, 5 – fila olfactoria, 6 – lamina perpendicularis ossis ethmoidalis

Strop tvoří spodní stěnu orbity, přibližně uprostřed je prominence n. infraorbitalis, jehož kanálek může být dehiscenční.

Zadní stěna sousedí s fossa pterygopalatina.

Recesy čelistní dutiny: alveolární, zygomatický, superomedialní (DD na axiálním snímku CT od velkých čichových sklepů, viz obr. 1.83 s. 70 a 23.5 s. 296).

Etmoidomaxilární ploténka (viz obr. 1.50 s. 53 a 1.51 s. 54) odděluje zadní čichové sklepy od čelistní dutiny. Perforuje se při transantrální etmoidektomii.

Ostium maxillare (viz obr. 1.41–2 s. 49) je v přední horní části dutiny, několik milimetrů od jejího stropu. Vyústění má tvar elipsoidní nebo 1 až 20 mm dlouhého kanálku, který ústí mezi uncinátním výběžkem, lamina papyracea a etmoidální bulou asi ve středu semilunárního hiatusu. Průměrná vzdálenost od slzného kanálku je

asi 4 mm, často i méně (možné poranění slzovodou při vytváření supraturbanální antrostomie zpětným štípákem, viz odd. 21 s. 237).

Akcesorní ostium – ostia (viz obr. 1.49 s. 52, 1.82 s. 69, 21.26–27 s. 266) existují v 10 až 51 % případů. Zpravidla jsou v oblasti zadní i přední fontanely těsně nad dolní skořepou. Neúčastní se na drenáži čelistní dutiny. Mukociliární transport směřuje vždy k primárnímu ostiu. Přidatná ostia, zvláště v zadní fontanelle, jsou dobře přístupná endoskopickému vyšetření, zatímco vlastní pravé ostium maxilární dutiny není přehledné, neboť je kryto uncinátním výběžkem.

Přední a větší zadní fontanela (viz obr. 1.29 s. 43 a 1.50 s. 53) je vazivová část (paries membranacea) mediální stěny čelistní dutiny s průměrem 0,5 až 2,5 cm. Fontanelu rozděluje na přední a zadní část uncinátní výběžek spolu s protilehlým etmoidálním výběžkem kosti dolní skořepky. Dorzálně je fontanela ukončena svislou ploténkou patrové kosti. Objem čelistní dutiny je 15 ml.

Při hodnocení CT a MR by neměla být fontanela zaměňována s dehiscenční nebo destruovanou mediální stěnou čelistní dutiny. Naopak při supraturbanální antrostomii se většina této fontanely odstraňuje k zajištění vhodné drenáže (viz obr. 21.26–7 s. 266).

## Čelní dutina

Čelní dutina má mezi všemi VDN největší variabilitu svou velikostí i tvarem. Většinou jsou dutiny asymetrické, oddělené přepážkou, která může být dehiscenční (oboustranné šíření zánětů). Při extrémně velké pneumatizaci expanduje frontální sinus až do temporoparietální oblasti. Objem je přibližně 7 ml.

Supraorbitální reces a drenáž čelní dutiny viz odd. 22 s. 274.

Nazofrontální spojení je přístupné endoskopickému pohledu zpravidla až po snesení uncinátního výběžku a po přední etmoidektomii.

Tabulka 1.2 Klasifikace a výskyt čichových sklepů

skupina	systém	sklípky	výskyt (%)	
PŘEDNÍ	prebulární	uncinátní (laterálně od uncinátního výběžku)	terminální – nejvýše uložen, může vytvářet frontální bulu	100
			přední (agger nasi)	52
			zadní – umístěn v bule	25
			dolní – může vytvářet Hallerovy sklepy	46
	bulární (střední etmoidální)	meatální (mediálně od uncinátního výběžku)	premeatální – těsně za ventrokranialním úponem střední složky	–
			přední - dává vznik nazofrontálnímu duktů a čelní dutině	–
			zadní (orbitofrontální) – obsahuje při stropu a. ethmoidalis anterior	–
			intra- a suprabulární	0–41
ZADNÍ	superior (odděleny bazální lamelou horní skořepky)	přední - u stropu etmoidů	–	
		centrální	–	
	supreme	zadní horní (Onodi) - vždy jeden, dosahuje stropu etmoidů, je nad a zevně od klínové dutiny	12–42	

Vstup do čelní dutiny je tak mediálně ohraničen střední skořepou, dorzálně horním okrajem etmoidální buly nebo přední čichovou tepnou a laterálně orbitou. Laterokraniálně leží rovněž LB, která může být zaměněna se supraorbitálními sklepy nebo s čelní dutinou.

### Klínová dutina

Pneumatizace i tvar jsou značně variabilní. Chirurgicky je významné, že intersinózní septum se téměř vždy uchyluje. Naopak konstantní bývá středový úpon vomeru a lamina perpendicularis i při jinak vybočené nosní přepážce. Objem je okolo 7,5 ml.

Zadní stěna při stropu dutiny sousedí s tureckým sedlem a hypofýzou.

Laterální stěna leží v bezprostřední blízkosti důležitých struktur (viz odd. 22 s. 274 a 23 s. 294): n. II, ACI, n. III, IV, VI, 1. a 2. větev n. V, ganglion Gasseri a sphenopalatinum, a. ophthalmica, sinus cavernosus.

Ostium klínové dutiny je ve sfenoetmoidálním recesu, kde nemá konstantní polohu. Bývá v recesu mediálně i laterálně a převážně kraniálně (15 až 25 mm od horního okraje choany). Ústí leží poměrně těsně za lamina cribrosa, která může být, stejně jako planum sphenoidale, poraněna při instrumentaci v ostiu.

## 1.4 SLIZNICE NOSNÍ DUTINY A PARANAZÁLNÍCH DUTIN

### 1.4.1 ČICHOVÁ OBLAST

Čichová oblast se nachází na části horní skořepky, odstupu střední lastury, v horní třetině nosního septa a přilehlém okrsku stropu nosní dutiny (lamina cribrosa), jde o štěrbinu asi 1 mm širokou. Velikost čichové sliznice je přibližně 2 cm<sup>2</sup>, což činí přibližně 1,25 % plochy nosní sliznice. Při FESS je tato oblast zapovězena pro možnost vzniku likvorey poraněním fila olfactoria či kribriformní ploténky.

Čichový epitel je roztroušen na způsob šachovnice mezi respiračním epitelem. Za patologických stavů má tendenci ke zmenšování plochy včetně úbytku čichových buněk. Čichový epitel je *pseudostratifikovaný*, *cylindrický* s bohatě celulizovanou lamina propria. Obsahuje buňky *mikrovilární*, *bazální*, *podpůrné cylindrické* a *čichové*. Epitel nemá submukózu.

Čichové buňky jsou čichové receptory – bipolární neurony, na volném povrchu mají 8–20 cílů dlouhých 200 mikrometrů, které jsou receptorovou dendritickou částí buňky. Jsou citlivé na chemické podněty z látek rozpuště-

ných ve vzduchu. Tyto jsou nejprve uchyceny na vazebné proteiny v povrchovém hlenu sliznice čichové oblasti, rozpuštěny a poté vnímány. Z bazální membrány čichové buňky vychází nervové vlákno – neurit (axon), které prochází skrze lamina cribrosa a vstupuje do čichového bulbu kůry frontálního mozku (bulbus olfactorius) na bazi přední mozkové jámy.

Odhaduje se asi 10<sup>7</sup> čichových receptorů. Soubory neuritů čichových buněk o 10–100 nemyelinizovaných axonech obklopených cytoplazmou Schwannových buněk se nazývají *fila olfactoria*. Ta představují *nervus olfactorius* (1. hlavový nerv).

Čichový epitel má ojedinelou *schopnost regenerovat*. Všechny typy čichových buněk vznikají z bazálních buněk. Bazální buňky jsou zdrojem nových receptorových neuronů při fyziologické obměně i při poškození čichového epitelu, regenerační cyklus se pohybuje v rozmezí 3 až 7 měsíců. Regenerace trvá, dokud jsou nepoškozené bazální buňky.

*Podpůrné buňky* obsahují mikrokly, které jsou propleteny s cíliemi čichových buněk. Pravděpodobně se podílejí na odstraňování molekul odorantů.

Funkce mikrovilárních buněk není objasněna.

Příležitostně se v čichové oblasti vyskytují degenerativní buňky a migrující zánětlivé buňky, zejména lymfocyty.

*Glandulae olfactoriae* (*Bowmanovy žlázy*) jsou serózní tuboalveolární žlázy zasahující pod epitel v čichové oblasti. Jejich sekret je bohatý na tuk a předpokládá se, že rozpouští a koncentruje látky vnímané čichem a následně je odplavuje.

*Organum vomeronasale* (*Jacobsonův orgán*) je kanálek smyslového epitelu 2–10 mm dlouhý, uložený ve sliznici nosního septa při cartilago vomeronasalis. Je všeobecně považován za rudimentální orgán, protože nemá nervové spojení s mozkem. U některých zvířat slouží k chemorepci feromonů a ke vnímání vůní z potravy v ústech (nervové spojení přes ductus incisivus), viz odd. 2.1.6 s. 78.

### 1.4.2 RESPIRAČNÍ OBLAST

Vzduch proudí do nosní dutiny *přes vestibulum nasi* – nozdry oddělené kolumelou, které vedou do vlastní nosní dutiny přes chlopeč. *Nosní chlopeč* (valvula nasi) je utvářena dolní částí laterální nosní chrupavky (podmiňuje vyklenutí laterální nosní stěny – *limen nasi*), předním okrajem dolní lastury a nosním septem. Nejužší částí nosní dutiny je právě v úrovni nosní chlopně a v oblasti přední části dolní skořepky. Nosní chlopeč představuje přibližně 50 % celkového odporu dýchacích cest od předních nostril až do alveolů.

Nosní průchodnost ovlivňují také výraznější deformace nosní přepážky. Na jejich rozvoji okolo třetí dekády života má podíl až do tohoto věku trvající enchondrální osifikace chrupavčité části nosní přepážky, která vede k deformaci kostěné lamina perpendicularis čichové kosti.

**Výstelka nosní dutiny a vedlejších nosních dutin** (buňky ciliární, intermediální, bazální, podpůrné)

- **Nosní vestibulum:** dlaždicový vícevrstevnatý epitel, vlasové folikuly, potní a mazové žlázy
  - Přední část: rohovějící dlaždicový vícevrstevnatý epitel
  - Zadní část – nosní chlopeč: nerohovějící dlaždicový vícevrstevnatý epitel
- **Nosní dutina**
  - Čichová oblast viz výše
  - Respirační část nosní dutiny: víceřadý cylindrický epitel s řasinkami
    - ~ Horní oddíl: pseudovrstevnatý respirační cylindrický epitel se mísí s čichovým epitelem
    - ~ Přední část: řasinkové buňky jsou ploché, kubického tvaru, malé množství pohárkových buněk i seromucinózních žlázek, tenká lamina propria
    - ~ Střední část: vysoké řasinkové buňky cylindrického tvaru, silná lamina propria s hojným počtem pohárkových buněk i žlázek
    - ~ V přední části septa a na skořepách obsahuje lamina propria kavernózní plexy
    - ~ Zadní část nosní dutiny a nosohltan: přechod cylindrického epitelu v nerohovějící dlaždicový vícevrstevnatý epitel
    - ~ Novorozenec až do 10 let věku dítěte: víceřadý cylindrický epitel s řasinkami
  - Na předním okraji dolní i střední skořepky a přední části nosního septa se mohou vyskytovat okrsky dlaždicobuněčné metaplasie epitelu
- **VDN:** nižší víceřadý cylindrický epitel s řasinkami a s chudším vybavením sekrečními elementy

V úrovni nosní chlopně se mění kožní kryt vchodu do nosu ve slizniční povrch nosního nitra. Slizniční povrch nosní dutiny má vzhledem k členité laterální stěně s lasturami celkovou plochu 100–200 cm<sup>2</sup>. Tento velký povrch se uplatňuje při naplnění funkcí nosní dutiny, viz níže.

**Respirační oblast** zaujímá ostatní plochu nosního nitra vyjma čichové oblasti a přechází do VDN. Nemá smyslové buňky. Na přední části septa, na skořepách a v okolí ostií VDN přechází v *plexus cavernosi*, což jsou bohatě pleteně širších žilek, nejnápadněji na dolní lastuře.

**Bazální buňky** se mohou diferencovat při regeneraci sliznice buď v řasinkové, nebo pohárkové a jejich uchování má význam pro regeneraci epitelu. Proto se podle současné koncepce FESS sliznice maximálně šetří a po operaci se hojení podporuje, např. medikamentózně.

Epitel je oddělen **bazální membránou** od *lamina propria*, kde jsou *glandulae nasales* – smíšené tuboalveolární žlázy. Dominantní množství nosního sekretu produkují tyto *glandulae nasales*, v jejichž seromucinózním sekretu převažuje serózní složka nad mucinózní v poměru 8 : 1. Odhaduje se, že těchto žláz je v nosní dutině 90 tisíc.

**Zdroje nosní sekrece** jsou vícečetné, zahrnují:

- Malé množství serózního sekretu ze žláz v nosním vestibulu (anterior nasal glands)

- Smíšené tuboalveolární seromucinózní žlázy v lamina propria
- Epiteliální pohárkové buňky
- Slzy z ductus nasolacrimalis ústícího do dolního nosního průduchu pod předním úponem dolní skořepky
- Exsudace z krevních cév, zejména z oblasti kavernózních soustav

Množství a vzájemný poměr řasinkových buněk, pohárkových buněk i seromucinózních žlázek kolísá v závislosti na lokalitě a množství proudícího vzduchu. Průměrná hustota seromucinózních žlázek je v nosním nitru vyšší (8/1 mm<sup>2</sup>) než ve VDN (1/2 mm<sup>2</sup>). Hustota pohárkových buněk v čelistní dutině je 9 6000/1 mm<sup>2</sup>, zatímco v nosní dutině je jejich denzita přibližně třikrát vyšší.

**Řasinkový epitel** se podílí na odstraňování prachových částic z vdechovaného vzduchu. V nosní dutině kmitají řasinky směrem dorzálním do nosohltanu, ve VDN k ostiím (viz obr. 1.28 s. 43 a 21.1 s. 238).

**Mukociliární clearance (transport)** je podmíněna kmitáním řasinek (cilií). Každá řasinková buňka nosí sliznici i VDN má 50–200 *cilií* dlouhých 6 mikrometrů. Řasinka má na povrchu buněčnou membránu, která je pokračováním membrány řasinkové buňky. Uprostřed řasinky je centrální pár mikrotubulů obklopený 9 páry periferních mikrotubulů. Centrální pár je u zdravého jedince uložený konstantním směrem, protože pohyb cilie je vždy v pravém úhlu k linii spojující oba mikrotubuly. Periferní dvojice se spojují se sousedními a oddělují pomocí dvou pohyblivých ramének (vnitřního a vnějšího), která jsou umístěna na levém mikrotubulu v každém páru a zajišťují tak pravidelný a směrově stálý pohyb řasinky. S centrální dvojicí mikrotubulů jsou periferní dvojice spojeny radiálně uloženými raménky.

**Bazální membrána** odděluje epitel od lamina propria. Její funkce není blíže objasněna, zbytně nespecificky působením různých škodlivin a stárnutím.

**Lamina propria** se skládá ze sítě *fibrocytů*, kolagenních a elastických vláken, v nichž jsou rozmístěny *reaktivní buňky*, zejména lymfocyty, plazmatické buňky a eozinofily (viz. odd. 3 s. 82). Další složkou lamina propria je **základní hmota** tvořená proteiny a mukopolysacharidy.

### **Sliznice vedlejších nosních dutin**

VDN vznikají z laterální nosní dutiny jako výchlipky nosní sliznice (viz s. 21). Ve VDN má sliznice nižší víceřadý cylindrický epitel s menším množstvím pohárkových buněk i žláz, než je v nosní dutině. Sekret těchto žláz přechází činností řasinkového epitelu do nosního nitra. Bazální membrána většinou chybí.