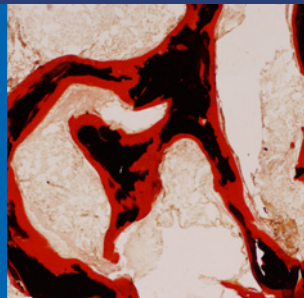
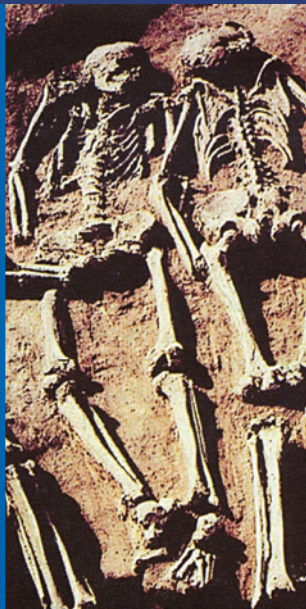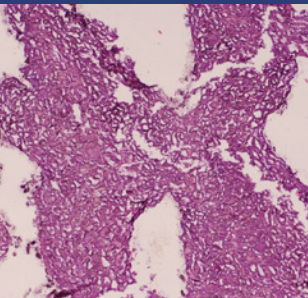



Svatý Lukáš
Svatý Ivan
Svatý Prokop
Judita Durynská
◀ Jan Lucemburský
Blanka z Valois
Anna Falcká
Anna Svídnická
Alžběta Pomořanská
Václav IV.
Jan Zhořelecký
Ladislav Pohrobek
Jiří z Poděbrad
Ferdinand I.
Maxmilián II.
Rudolf II.
Karel I.
Matka Marie Elekta od Ježíše
Tycho Brahe de Knudstrup
Albrecht z Valdštejna
Bedřich Smetana
a další

Ctibor Povýšil

Patologické mikroskopické nálezy v kosterních pozůstatcích významných osobností české historie



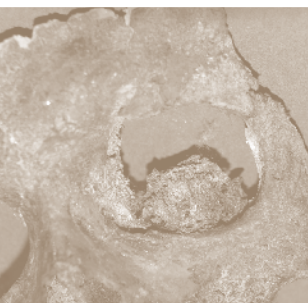
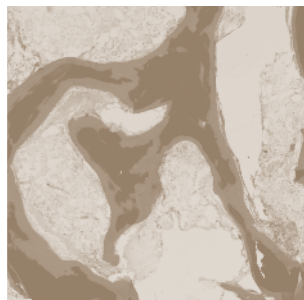


*Věnováno manželce Vieře, dcerám Nataše a Monice
a našim vnoučatům a pravnoučatům*



Svatý Lukáš
Svatý Ivan
Svatý Prokop
Judita Durynská
Jan Lucemburský
Blanka z Valois
Anna Falcká
Anna Svídnická
Alžběta Pomořanská
Václav IV.
Jan Zhořelecký
Ladislav Pohrobek
Jiří z Poděbrad
Ferdinand I.
Maximilián II.
Rudolf II.
Karel I.
Matka Marie Elekta od Ježíše
Tycho Brahe de Knudstrup
Albrecht z Valdštejna
Bedřich Smetana
a další

Ctibor Povýšil

Patologické mikroskopické nálezy v kosterních pozůstatcích významných osobností české historie



Upozornění pro čtenáře a uživatele této knihy

Všechna práva vyhrazena. Žádná část této tištěné či elektronické knihy nesmí být reprodukována a šířena v papírové, elektronické či jiné podobě bez předchozího písemného souhlasu nakladatele. Neoprávněné užití této knihy bude trestně stíháno.

Automatizovaná analýza textů nebo dat ve smyslu čl. 4 směrnice 2019/790/EU a použití této knihy k trénování AI jsou bez souhlasu nositele práv zakázány.

Prof. MUDr. Ctibor Povýšil, DrSc.

Patologické mikroskopické nálezy v kosterních pozůstatcích významných osobností české historie

Autor: prof. MUDr. Ctibor Povýšil, DrSc., emeritní přednosta Ústavu patologie 1. lékařské fakulty UK a VFN v Praze, vedoucí Katedry patologie IPVZ

Recenze:

Prof. MUDr. Ivo Mařík, CSc.

Prof. MUDr. Václav Smrčka, CSc.

Vydání odborné knihy schválila Vědecká redakce nakladatelství Grada Publishing, a.s.

© Grada Publishing, a.s., 2024

Cover Design © Grada Publishing, a.s., 2024

Vydala Grada Publishing, a.s.

U Průhonu 22, Praha 7

jako svou 9255. publikaci

Odpovědná redaktorka Mgr. Viola Těšínská

Sazba, zlom a obálka Antonín Plicka

Počet stran 128

1. vydání, Praha 2024

Vytiskla TISKÁRNA V RÁJI, s.r.o., Pardubice

Vydání knihy finančně podpořila společnost bamed s.r.o., Litvínovice.

Knih vychází ve spolupráci s Agenturou pro zdravotnický výzkum České republiky a s podporou grantu RVO VFN 64165.

Názvy produktů, firem apod. použité v této knize mohou být ochrannými známkami nebo registrovanými ochrannými známkami příslušných vlastníků, což není zvláštním způsobem vyznačeno.

Postupy a příklady v knize, rovněž tak informace o lécích, jejich formách, dávkování a aplikaci jsou sestaveny s nejlepším vědomím autorů. Z jejich praktického uplatnění ale nevyplývají pro autory ani pro nakladatelství žádné právní důsledky.

ISBN 978-80-271-7296-2 (ePub)

ISBN 978-80-271-7295-5 (pdf)

ISBN 978-80-271-5191-2 (print)

Kniha vznikla ve spolupráci s Agenturou pro zdravotnický výzkum České republiky u příležitosti 10. výročí jejího založení.



8bamed8

Litvínovice 32
370 01 Litvínovice

Obsah

Předmluva	9
Úvod	11
1 Postup při přípravě a vyšetření kostních vzorků	13
1.1 Odběr vzorků a příprava histologických řezů	13
1.2 Barvení vzorků kosti pro mikroskopické vyšetření	13
1.3 Histomorfometrické vyšetření mikroskopických vzorků kosti	13
1.4 Histologické formy kostní tkáně	14
1.5 Posmrtné diagenetické změny kostí	17
2 Vyšetřené osobnosti	21
2.1 Patroni české země	21
2.1.1 Svatý Lukáš	21
2.1.2 Svatý Ivan	23
2.1.3 Svatý Prokop	29
2.2 Členové českých panovnických dynastií	31
2.2.1 České panovnické osobnosti před Karlem IV.	31
2.2.1.1 Judita Durynská (nar. 1135–1140, zemřela snad ve věku 80 let)	31
2.2.1.2 Jan Lucemburský (1296–1346)	33
2.2.2 Manželky Karla IV. a jejich některé děti	35
2.2.2.1 Blanka z Valois (1316–1348)	35
2.2.2.2 Anna Falcká (1329–1353)	36
2.2.2.3 Anna Svidnická (1339–1362)	37
2.2.2.4 Alžběta Pomořanská (1347–1393)	38
2.2.2.5 Dítě některé z manželek Karla IV.	39
2.2.3 Synové Karla IV.	40
2.2.3.1 Václav IV. (1361–1419)	40
2.2.3.2 Jan Zhořelecký (1370–1396)	43
2.2.4 Ostatní čeští panovníci	50
2.2.4.1 Ladislav Pohrobek (1440–1457)	50
2.2.4.2 Jiří z Poděbrad (1420–1471)	60
2.2.5 Habsburkové na českém trůnu	69
2.2.5.1 Ferdinand I. Habsburský (1503–1564)	69
2.2.5.2 Maxmilián II. Habsburský (1527–1576)	70
2.2.5.3 Rudolf II. (1552–1612)	72
2.2.5.4 Karel I. (1887–1922)	74
2.3 Další historické osobnosti	76
2.3.1 Marie Eleka od Ježíše (1605–1663)	76
2.3.2 Tycho Brahe de Knudstrup (1546–1601)	81
2.3.3 Albrecht z Valdštejna (1583–1634)	88
2.3.4 Bedřich Smetana (1824–1884)	93

2.4	Historická společenství	102
2.4.1	Gravettští lovci z Dolních Věstonic (40 000 let př. n. l.)	102
2.4.2	Kosterní ostatky prvních neolitických zemědělců z Moravy a Maďarska (4000 let př. n. l.)	105
2.5	Závěry výzkumu	111
	Seznam zkratek	115
	Rejstřík	117
	Souhrn	119
	Summary	121

Předmluva

Zdravotní stav významných osobností našich dějin vždy byl a dodnes je předmětem zájmu nejen odborníků (historikové, antropologové, lékaři různých profesí), ale i široké veřejnosti. Nasvědčují tomu početné publikace různého formátu, od starodávných kronik až po díla současnosti. Ve světě překotně se rozvíjejících vědeckých poznatků a nových objevů se následně měnily a upřesňovaly i diagnostické závěry expertů různých odborností. Také poprvé provedená **podrobná mikroskopická vyšetření skeletu** našich významných předků mnohé objasnila, jak je uvedeno i v této knize. V některých případech se dokonce podařilo stanovit diagnostický závěr nebo alespoň určit stav kosterních ostatků z hlediska jejich zachovalosti. Neméně zajímavé je zjištění, jaká byla stavba skeletu u zdravých jedinců v době, kdy žili.

V poslední čtvrtině 20. století **Kancelář prezidenta republiky organizovala antropologicko-lékařský výzkum pozůstatků příslušníků českých panovnických rodů** i některých jednotlivých významných osobností. Řízením výzkumných prací byl pověřen prof. MUDr. et RNDr. h. c. Emanuel Vlček, DrSc., jenž v roce 1967 založil antropologické oddělení Národního muzea. Jako vedoucí výzkumu trvajících několik desetiletí si do týmu kromě historiků přizval i další odborníky různých medicínských i přírodovědných specializací. Koncem 80. let minulého století jsem byl prof. Vlčkem také osloven, a to jako patolog specializovaný na diagnostiku onemocnění pohybového aparátu, samozřejmě včetně skeletu (např. Povýšil et al., 2017).

V průběhu let jsme postupně získali tkáňové vzorky od některých našich **významných osobností minulosti**, z pochopitelných důvodů převážně z kostní tkáně. Způsob jejich odběru během archeologického průzkumu i metodika našeho zpracování do značné míry přesáhly běžné rutinní vyšetření prováděné v současnosti k diagnostickým účelům při vyšetření historických kostí. Kostní vzorky jsme vyšetřovali nejen po odvápnění, ale i metodou neodvápněných řezů, umožňující stanovit stav mineralizace kostní tkáně za života. Jedná se o komplexní přístup, který v archeologickém výzkumu není běžně používán.

Komplexní metodika histopatologického vyšetření přinesla některé nové poznatky nejen z oblasti mineralizace kostních tkání, ale zároveň byly zachovány možnosti stanovení hustoty kosti i rozpoznání případných chemických depozit (příměsi železa, aluminia a další). Pozitivní barvení histologických řezů aurinem, používaným k identifikaci aluminia, může totiž upozornit na přítomnost depozit i dalších kovů (Clark et Krueger, 1985), které lze dalšími metodami blíže specifikovat.

Ne vždy bylo možné místo odběru vzorku ze skeletu ovlivnit předchozí domluvou. Často lokalizaci odběru indikoval podle svého uvážení sám prof. Emanuel Vlček z oblastí, které se jevily jako patologicky změněné. Pokud to však okolnosti dovolovaly, preferovali jsme odběr vzorků z lopaty kosti kyčelní. Vzorky z této lokalizace jsou totiž vyšetřovány i u žijících pacientů s metabolickými chorobami kostí provázejícími onemocněním ledvin, endokrinního systému i choroby s genetickým podkladem. Důvodem je skutečnost, že tato oblast je v současné době považována za referenční, poskytující informace o stavu celého skeletu (samozřejmě s výjimkou lokalizovaných chorobných procesů, jako jsou nádory a záněty kostí).

Kromě své účasti v týmu prof. Vlčka jsem měl dále příležitost vyšetřit vzorky kostní tkáně získané v rámci mezinárodního paleopatologického výzkumu skeletu **astrologa Tychona Braha, gravettských lovců z Dolních Věstonic (40 000 let př. n. l.)**

a příslušníků prehistorických společenství, jako byli první neolitičtí zemědělci z Moravy a Maďarska (4000 let př. n. l.). O vyšetření vzorků poslední zmíněné skupiny jsem byl požádán prof. MUDr. Václavem Smrčkou, CSc., spoluřešitelem těchto výzkumů lidí z neolitu.

Naše diagnostické závěry mnohdy přispěly k doplnění poznatků o zdravotním stavu zkoumaných jedinců. I tam, kdy kosti nejevily při běžném zevním ohledání podstatnější chorobné změny, jsme získali důležité informace o utváření skeletu v dané době u jedinců různého věku. U některých nemocných z významných rodů jsme zaznamenali objektivní korelaci s popisem jejich chování nebo projevů nemoci tak, jak je popsali současníci, kteří se pohybovali v jejich blízkosti nebo je ošetřovali a léčili. Podle zachovaných záznamů již opakovaně v minulosti vyslovovali někteří historici své vlastní hypotézy, kterými vysvětlovali příčiny či podstatu onemocnění, a tak na základě našich některých podrobnějších nálezů bylo možné některé z těchto hypotéz přímo potvrdit či vyloučit.

Některé z našich významných nálezů jsme již uvedli v samostatné kapitole monografie o chorobách kostí a kloubů (Povýšil et al., 2017). Nyní předkládáme komplexní výsledky vyšetření, dokumentující stav skeletu u podstatně většího souboru významných osobností našich dějin i u některých starověkých společenství, jako byli pralidé z Dolních Věstonic a zemědělci z neolitu (Smrčka a Gábor, 2021).

Každé vyšetření historických kostních vzorků informuje o stupni zachování původních struktur skeletu. Při uložení zemřelého v jiných než kamenných hrobech je třeba počítat s možností závažných posmrtných změn kostní tkáně působením zevních vlivů ve smyslu diagenese. Pokud jsou takovéto změny pokročilé, zcela změnění základní mikroskopické strukturální charakteristiky kostí, v nichž případné chorobné změny již nelze identifikovat. Na druhé straně takto změněná kostní tkáň může v mikroskopickém obraze mylně připomínat některou z kostních chorob. Protože této problematice je v písemnictví věnována minimální pozornost a ve svém souboru jsme zastihli celou škálu vývoje i variabilitu těchto změn u skeletů pohřbených v různých podmínkách, považujeme za užitečné podělit se také o tyto zkušenosti. Po završení tohoto našeho díla soubornou publikací hodláme předat veškeré námi vyšetřené materiály do archivu Národního muzea.

Na závěr bych rád poděkoval prof. Ing. Janu Kučerovi, CSc., z Ústavu jaderné fyziky AV ČR v Řeži za vyšetření vzorků kostí Jana Zhořeleckého a Tychona Braha instrumentální neutronovou aktivací analýzou (INAA).

Zároveň chci poděkovat laborantkám Ústavu patologie 1. LF UK a VFN v Praze za vysokou profesionalitu. Mé díky patří vedoucím laborantkám Martě Doubkové, Brigítě Veselé a Blance Věghové, které vedly v době výzkumných prací kolektiv laboratorních pracovníků Ústavu. Především pak patří můj dík specializovaným laborantkám Martě Kurkové a Janě Šídlové, které zajistily svojí pečlivostí a zkušeností kvalitní vyšetření starých kostních tkání za použití speciálních postupů.

Autor

Úvod

Kosti, jako nejtvrdí a velmi pevné tkáň lidského těla, mohou na laika působit dojmem neživé, stabilní a jednou provždy vytvořené hmoty, která se během života již nemění. Jak známo z medicínské literatury, opak je pravdou. Pevná konzistence je hlavní příčinou, proč byla kostní tkáň dlouhou dobu považována za neměnnou. Teprve histologické a histomorfometrické studie přinesly přesvědčivé poznatky o živé podstatě této tkáň, která se po celý život trvale obnovuje v procesu označovaném jako **remodelace kostí** (Povýšil et al., 2017). Samotný její vývoj i vznik jsou velmi komplikované, neboť vzniká druhotně z kostnatěním chrupavčitého nebo vazivového základu jednotlivých kostí (Povýšil et al., 2017). První takto vytvořené kosti v pravém slova smyslu mají pouze přechodné trvání a jsou během růstu v dětství přestavěny složitým procesem do trvalé podoby o struktuře, která je nejpevnější složkou lidského těla. Děje se tak prostřednictvím kostních buněk, obdařených řadou užitečných funkcí. Tyto buňky představují největší buněčnou populaci lidského těla, jež je pomocí sekrece různých aktivních látek schopna vytvořit objemnou a přesně organizovanou kostní tkáň.

Kosti mají velmi proměnlivý tvar i velikost a v závislosti na lokalizaci jsou určeny i přizpůsobeny k řadě funkcí. Základní funkcí skeletu je opora pro měkké tkáň a ochrana orgánů před mechanickými vlivy, vycházejícími z okolí. Funkčnost obratlů a pohyblivost jednotlivých částí končetin jsou zprostředkovány kloubním spojením jednotlivých kostních celků.

Pevnost i tvrdost kostního materiálu jsou výsledkem **mineralizace** organické základní kostní hmoty, tvořené kolagenem I. typu. V tomto procesu hraje hlavní roli kostní minerál hydroxyapatit, který je deponován do organické kostní hmoty činností kostních buněk (Povýšil et al., 2017). Při jeho nedostatku dojde k měknutí kostí, např. při nedostatku vitamínu D. Spojení hydroxyapatitu s kostní organickou hmotou vede ke vzniku pevné tkáň, přetrvávající i v nepříznivých podmínkách věku. Fyziologická, to znamená dostatečná mineralizace kostí umožňuje při archeologicko-antropologických výzkumech získat základní informace o našich předcích v řadě směrů, od vzhledu jejich obličejů až po choroby, kterými trpěli. V poslední době jsou kostní vzorky navíc zdrojem významných genetických informací, jak ukazují archeologické výzkumy pravěkých lidí.

Diagnostika kostních chorob je v současné době vysoce propracovaná, přestože rozpoznání této rozsáhlé skupiny nemocí patří mezi nejobtížnější diagnostické úkoly (Povýšil et al., 2017). Podobně jako v ostatních orgánech lidského těla mohou být kostní onemocnění zánětlivého, metabolického nebo nádorového charakteru (Povýšil, 1986; Povýšil et al., 2017). Nejrozsáhlejší skupinu onemocnění kostí představují vrozené vývojové vady, vznikající na genetickém podkladě (Unger et al., 2023). V současné době zahrnují více než 400 klinicko-patologických jednotek (Povýšil et al., 2017). Při těchto onemocněních neřídka vznikají nevídané změny tvaru těla, jednotlivých končetin i samotné mikroskopické struktury kostní tkáň. Jejich rozpoznání přineslo v průběhu let řadu zásadních poznatků, které do určité míry osvětlily složité mechanismy uplatňující se při vzniku jednotlivých strukturálních komponent během embryonálního vývoje kostí a regulující buněčný metabolismus.

Poznávání procesů ovlivňujících kostní metabolismus a udržujících integritu kostního systému je fascinující a v mnoha směrech stále pokračuje. Současné znalosti jsou již rozsáhlé a pro laickou veřejnost mnohdy nepřehledné. Vzhledem k určitým

zkušenostem v této oblasti, které jsou souhrnem celoživotního výzkumného zájmu i poznatků získaných při rutinní bioptické histopatologické diagnostice kostních chorob (Povýšil et al., 2017), jsem považoval za užitečné přiblížit formou této přehledné publikace své nálezy u našich významných osobností. Kniha je věnována zájemcům z řad historiků, biologů, antropologů i zvědavých laiků. S ohledem na snadnější orientaci jsou v úvodní kapitole shrnuty principy vyšetřovacích metod použitých při antropologickém výzkumu a osvětlena jejich výpovědní hodnota. Samozřejmě si přeji, aby předkládané dílo dobře sloužilo všem hloubavým čtenářům různého zaměření a přispělo k objasnění chorobných procesů, které trápily některé naše historicky významné předky.

1 Postup při přípravě a vyšetření kostních vzorků

1.1 Odběr vzorků a příprava histologických řezů

Odběr vzorků kosti k histologickému vyšetření se ve většině případů prováděl z místa výskytu makroskopicky patrných změn vyříznutím příslušné oblasti. Bylo to z kterékoli kosti, na níž se vyskytovaly kostní defekty nebo nárůstky na povrchu, event. při určitých změnách struktury, zjištěných na případném řezu kostí. Ve většině vyšetřovaných skeletů jsme vzorek vyřízli jemnou pilkou z lopaty kosti kyčelní, což je standardní lokalizace při odběru vzorků kosti trepanobiopsií u žijících pacientů, indikovaných k osteologickému vyšetření.

Vzorky, odebrané výše popsanou technikou, byly většinou fixovány po krátkou dobu v 10% formolu nebo v absolutním alkoholu, jak se to dělá i v případě vzorků odebraných žijícím i zemřelým pacientům (Povýšil et al., 2017).

Takto ošetřená tkáň byla v jedné části vyšetřena po odvápnění a současně druhá část byla zpracována technikou neodvápněných řezů. **Po odvápnění** byl materiál zalit obvyklým způsobem do parafínu. **Neodvápněné vzorky** byly zality do pryskyřice typu metylmetakrylátu, což je zdouhavější postup (Povýšil et al., 2017), při kterém však lze získat histologické řezy jediné vhodné k posouzení stupně mineralizace skeletu, která může být u chorobných stavů snížena.

1.2 Barvení vzorků kosti pro mikroskopické vyšetření

Ve všech případech jsme standardně odvápněné i neodvápněné histologické řezy (Povýšil et al., 2017) barvili hematoxylinem a eozinem (HE), modrým trichromem, podle van Giesona s elastikou, toluidinovou a alciánovou modří a impregnovali, tj. stříbrili podle von Kossy (Bancroft et Gamble, 2000). Výběrově jsme použili Perlovu metodu k průkazu depozit železa a barvení aurinem (Clark et Krueger, 1985) k identifikaci některých kovů, především aluminia. V případě potřeby bakterioskopického vyšetření jsme použili metodu podle Grama a barvení PAS po natravení amylázou (Bancroft et Gamble, 2000).

1.3 Histomorfometrické vyšetření mikroskopických vzorků kosti

Histomorfometrické vyšetření bylo prováděno obvyklým způsobem k určení kvantitativních ukazatelů, poskytujících informace o hustotě kosti a její výstavbě. **Hustota kosti** odpovídá celkovému objemu kostních trámčů ve vztahu k celkovému objemu spongiózní kosti, tj. kostním trámčům + kostní dřeni. Hustota kosti u zdravých jedinců se pohybuje od 18 do 20 %. Od 14 % níže se již jedná o osteoporózu. Kostní trámce mohou za normálních okolností na svých površích obsahovat do 2 % **nemineralizované organické kostní tkáně**, tzv. osteoidu (Povýšil, 1990; Eriksen et al., 1994; Povýšil et al., 2017; Prokop et al., 1992; Recker, 1983).

Běžnou součástí bylo **vyšetření v polarizovaném světle**, umožňující odlišení lamelární kosti od kosti pletivové, vyskytující se v místech hojení zlomenin i při různých genetických chorobách kostí.